Aus der Poliklinik für Kieferorthopädie
der Universität Würzburg
Direktorin: Professor Dr. med. dent. A. Stellzig-Eisenhauer

DIE PARODONTALEN VERHÄLTNISSE VERLAGERTER ECKZÄHNE UND FRONTZÄHNE IM OBERKIEFER NACH CHIRURGISCH-KIEFERORTHOPÄDISCHER THERAPIE – EINE RETROSPEKTIVE UNTERSUCHUNG

Inaugural-Dissertation
zur Erlangung der Doktorwürde der
Medizinischen Fakultät
der
Bayerischen Julius-Maximilians-Universität zu Würzburg

vorgelegt von
Janka Barbara Kochel
aus Köln

Würzburg, September 2003

Referent: Prof. em. Dr. med. dent. E. Witt

Koreferent: Prof. Dr. med. dent. U. Schlagenhauf

Dekan: Prof. Dr. med. S. Silbernagl

Tag der mündlichen Prüfung: 04. Februar 2004

Die Promovendin ist Zahnärztin.

Meiner lieben Familie in Dankbarkeit gewidmet

1. EINLEITUNG **1**

1.1. Allgemeine Kenntnisse 1

1.2. Entwicklung der Eck- und Frontzähne 1

1.3. Definitionen 4

1.4. Ätiologie und Pathogenese 5

1.5. Inzidenz 7

1.6. Folgen von Verlagerung und Retention 8

1.7. Befund und Diagnose 9

1.7.1. Klinische Untersuchung 9

1.7.2. Radiologischer Befund 10

1.8. Indikation zur Einordnung 11

1.9. Therapie 12

1.9.1. Chirurgische Freilegung 13

2. FRAGESTELLUNG **16**

3. METHODIK **18**

3.1. Datenbasis 18

3.2. Patientengut 19

3.2.1. Statistisch ausgewertete Fälle (Archivgruppe) 19

3.2.2. Klinisch nachuntersuchte Patienten (Nachuntersuchungsgruppe) 20

3.3. Betroffene Zähne 21

3.4. Parameter der Studie (Archivgruppe) 22

3.4.1. Ausgangsbefund 22
3.4.2. Bestimmung der Lage der betroffenen Zähne bei Therapiebeginn 23
3.4.3. Therapiemaßnahmen 26
3.4.4. Beurteilung der Behandlungsergebnisse in der Archivgruppe 26

3.5. Untersuchung der langfristigen Behandlungsergebnisse in der Nachuntersuchungsgruppe 28

3.6. Datenverarbeitung und Dokumentation 30
3.6.1. Überblick über die verwendeten Verfahren 31
3.6.2. Überblick über die verwendeten Testverfahren zur Bestimmung der statistischen Signifikanz und kurze Erläuterung der Zielsetzung 32

4. ERGEBNISSE - STATISTISCHE ANALYSE DER UNTERLAGEN 33

4.1. Lage der Zähne bei Therapiebeginn 33
4.1.1. In Kombination mit Retention auftretende Nebenbefunde 33
4.1.2. Ausgangslage 34
4.1.3. Stadium des Wurzelwachstums der betroffenen Zähne bei Therapiebeginn 35

4.2. Beschreibung der Freilegung und der kieferorthopädischen Apparaturen 36

4.3. Zeitliche Zusammenhänge zwischen Behandlungsbeginn, Freilegung und Erreichen der Okklusionsebene 37

4.4. Analytik der Zielparameter unter Berücksichtigung der Art der Freilegung (Archivgruppe) 38
4.4.1. Morphologisches Erscheinungsbild der betroffenen Zähne 38
4.4.1.1. Kronenlänge 38
4.4.1.2. Einstellung im Zahnbogen 39
4.4.1.3. Parodontale Verhältnisse 40
4.4.1.4. Sensibilität & Mobilität 41
4.4.2. Radiologische Befunde 41

4.4.2.1. Alveolarknochenniveau nach Abschluss der Behandlung 41
4.4.2.2. Lokalisation der Alveolarknochenverluste 42
4.4.2.3. Wurzelresorptionen 43
4.4.2.4.Auswirkungen der Extraktion benachbarter Prämolaren auf das Alveolarknochenniveau 44
4.4.2.5. Misserfolge 45

4.5. Auswertung der Befunde der Nachuntersuchungsgruppe unter Berücksichtigung der Art der Freilegung 45
4.5.1. Morphologisches Erscheinungsbild der betroffenen Zähne bei der klinischen Nachuntersuchung 46
4.5.1.1. Kronenlänge 46
4.5.1.2. Morphologie des Parodontiums 47
4.5.1.3. Auswertung der PA-Verhältnisse der Nachuntersuchungsgruppe 48
4.5.1.4. Breite der keratinisierten Gingiva in mm je Freilegung 49
4.5.1.5. Rezessionen 50
4.5.1.6. Einstellung in den Zahnbogen und Rotationen 50
4.5.2. Sensibilität und Mobilität 51
4.5.3. Radiologische Befunde in der Nachuntersuchungsgruppe 51
4.5.2.1. Alveolarknochenverhältnisse zum Zeitpunkt der klinischen Nachuntersuchung 51
4.5.2.2.Lokalisation der Alveolarknochenverluste in der Nachuntersuchungsgruppe 52
4.5.2.3. Wurzelresorptionen 53

5. DISKUSSION 54

5.1. Diskussion der Ergebnisse von Archiv- und Nachuntersuchungsgruppe 54
5.1.1. Diskussion der Parodontalbefunde von Archiv- und Nachuntersuchnungsgruppe 55
5.1.2. Diskussion der Alveolarknochenverhältnisse von Archiv- und Nachuntersuchungsgruppe 58

5.2. Diskussion der Methodik 60

5.2.1. Kriterien zur Beurteilung des Zustandes des Parodontiums 61

5.2.2. Radiologischer Teil der Untersuchung 61

6. ZUSAMMENFASSUNG 63

7. LITERATUR 65

1. Einleitung

1.1. Allgemeine Kenntnisse

Die Einstellung retinierter und verlagerter Zähne im Front- und Eckzahngebiet ist eine häufige Behandlungsaufgabe. Sie stellt isoliert oder im Rahmen einer komplexen kieferorthopädischen Behandlung teilweise schwierige Behandlungsschritte dar und kann häufig nur interdisziplinär gelöst werden.
Die Eckzähne (Canini) und die Frontzähne (Incisivi) des Oberkiefers spielen sowohl für die Ästhetik und den harmonischen Gesamteindruck des Gesichtes, als auch im Hinblick auf die Funktion des bleibenden Gebisses eine wichtige Rolle. Da bleibende Eckzähne die Entwicklung der Kiefer beeinflussen, tragen sie entscheidend zur Gestaltung der Zahnbögen und des Gesichtsschädels bei [18].
Die langen Wurzeln der Oberkiefercanini und ihre relativ geringe Kariesanfälligkeit tragen zu ihrer hohen prothetischen Wertigkeit bei [18].
Zudem sind Eckzähne maßgeblich an der Führung des Unterkiefers bei der Laterotrusion beteiligt. Je nach Okklusionskonzept erfüllen sie diese Aufgabe allein oder zusammen mit anderen Zähnen, unter bestimmten Bedingungen sind aber auch die Frontzähne für einer sichere Führung verantwortlich [6].
Diese Erkenntnisse und die Tatsache, dass die oberen Eckzähne nach den unteren Weisheitszähnen zu den am häufigsten retinierten Zähnen gehören, lassen es als wichtig erscheinen, sich mit der Therapie dieser verlagerten Zähne zu befassen [18].

1.2. Entwicklung der Eck- und Frontzähne

Schon kleinste Störungen der Dentition können zur Verlagerung und Retention von Zähnen führen [69].
Die Entwicklung der Zähne beginnt im embryonalen Alter von 6 Wochen, wenn das die primitive Mundhöhle bedeckende Epithel in das Mesenchym der entsprechenden Wülste von Ober- und Unterkiefer wächst und eine

zusammenhängende Zahnleiste bildet. Durch ungleichmäßige Proliferation formt das Epithel nach definierten Zwischenphasen das Schmelzorgan des jeweiligen Milchzahnes. Erste Anzeichen einer Mineralisation der am Orte ihres späteren Durchbruchs liegenden Milchzahnkeime sind im fetalen Alter von 4 ½ Monaten nachzuweisen und betreffen die mittleren Schneidezähne.

Parallel zu der Entwicklung der Milchzähne verläuft die der Ersatzzähne. Zu Beginn des 4. Graviditätsmonates sprossen zungenförmige Fortsätze von der kaudalen Kante der Milchzahnleiste in orale Richtung. Sie liegen einzeln im Mesenchym und sind nicht durch eine Epithelleiste verbunden.

Zum Zeitpunkt der Geburt liegen die Milchzahnkeime in primitiven, zur Mundhöhle nur durch Schleimhaut abgegrenzten Alveolen. Bis zum 6. Lebensmonat liegen die Ersatzzahnkeime zusammen mit den entsprechenden Milchzahnkeimen in einer Alveole. Die Keime der bleibenden Dentition verweilen zu diesem Zeitpunkt oral der Milchzahnkeime [69].

Da die Mineralisation und Entwicklung der bleibenden Zähne einer großen individuellen Variabilität unterliegt, sind die im Folgenden angegebenen Zeiten nur als Anhaltspunkte zu betrachten.

Die Mineralisierung der permanenten Oberkieferfrontzähne beginnt durchschnittlich 3-4 Monate post partum. Mit zweieinhalb Jahren sind die Kronen der Schneidezähne zur Hälfte ausgebildet. Mit 4 Jahren sind die Kronen der Incisivi vollständig ausgebildet. Sie brechen in der Regel im 7. Lebensjahr durch.

Die Frontzähne brechen, frontal betrachtet, in einer S-förmigen Kurve durch. Auf ihrem Durchbruchsweg bewegen sie sich in zwei Kurven von distal nach mesial und wieder zurück [4].

Zwischen dem Erscheinen in der Mundhöhle und dem Erreichen der Okklusionsebene liegen bei Frontzähnen etwa 3 bis 5 Monate [69].

Die zeitliche und räumliche Entwicklung der Oberkiefereckzähne verläuft anders als die der Frontzähne.

Die oberen Eckzähne werden hoch in der Fossa canina, medial des Foramen infraorbitale angelegt und müssen zur Okklusalebene den weitesten und kompliziertesten Durchbruchsweg zurücklegen.

Erste Mineralisationszeichen der Oberkiefereckzähne der zweiten Dentition sind im 3.-5. postnatalen Monat nachweisbar [15, 19].

Mit zweieinhalb Jahren sind die Spitzen der Eckzähne mineralisiert. Die Kronen der Eckzähne sind in der Regel mit vier Jahren zur Hälfte mineralisiert. Im 7. Lebensjahr ist die Mineralisierung der Kronen abgeschlossen. Durch die Wurzelentwicklung der Milchdreier werden sie nach kranial gedrängt, d.h. sie verändern daher ihre absolute Lage trotz des Oberkieferwachstums kaum. Wenn die Wurzelbildung des Milcheckzahnes 14-16 Monate nach seinem Durchbruch, im Alter von 2,5-3 Jahren beendet ist, liegt der Keim des bleibenden Eckzahnes immer noch am Ort seiner Entstehung, am Infraorbitalrand, bzw. am Boden der Orbita, oberhalb der Wurzel des Milcheckzahnes in der Fossa canina. Im 4. - 5. Lebensjahr, wenn die Zahnkronen fast vollständig mineralisiert sind, sind die Kronen der zentralen oberen Incisivi und der Eckzähne durch ein starkes Knochenseptum getrennt. Die Kronen der seitlichen Incisivi liegen palatinal. Der Eckzahn schmiegt sich jetzt an die Labialfläche des bleibenden seitlichen Schneidezahnes. Die Krone wird ab dem 6. Lebensjahr in Richtung der Mundhöhle verdrängt, während die Wurzel entsprechend dem Wachstum des Oberkiefers nach kranial wächst. In dem darauf folgenden Zeitabschnitt wird der Zahn durch das Wurzelwachstum und die intensive Proliferation der Wurzelpulpa weiter in Durchbruchsrichtung vorgeschoben, das bedeutet er wird nach kaudal und ventrolateral bewegt. Im Alter von 9 Jahren ist die Eckzahnwurzel zu einem Drittel ausgebildet und die Wurzel des seitlichen, bereits durchgebrochenen Schneidezahnes wird zur Leitschiene für die Eckzahneruption. In dieser Entwicklungsphase beeinflusst auch die skelettal vorgegebene Breite der Apertura piriformis die weitere Einstellung. Nach *Dausch-Neumann* verändert sich der Winkel der Eckzahnlängsachse auf dem Durchbruchsweg des Zahnes. Dieser Winkel zwischen der Zahnachse des Oberkiefereckzahnes und der Verbindungslinie der distobukkalen Höckerspitzen der oberen ersten Molaren (Molarenverbindungsebene) wird in Grad gemessen. *Dausch-Neumann* teilt die Entwicklung der Eckzähne in 3 Stadien ein. So ändert sich der Winkel von 72°-74° im Alter von 6-8 Jahren bis zu etwa 87,5° nach Durchbruch und Einstellung in den

Zahnbogen. Obere Eckzähne legen somit einen kurvenförmigen Durchbruchsweg bis zur Einordnung in den Zahnbogen zurück [18].
Kurz bevor der Eckzahn durchbricht hat seine Wurzel die Hälfte ihrer definitiven Länge erreicht. Der letzte Abschnitt des Wachstums beginnt, wenn der Eckzahn seinen Antagonisten erreicht hat, zwischen elf und dreizehn Jahren. Die okklusalen Verhältnisse sind zu diesem Zeitpunkt stabil und die Wurzel wächst weiter in die Tiefe bis sie Ihre determinierte Länge erreicht hat. Eckzähne benötigen in der Regel zwischen 1 und 11/2 Jahren von dem Zeitpunkt ihres Durchbruchs bis zum Erreichen der Okklusionsebene [69].

1.3. Definitionen

Als retiniert wird ein Zahn dann bezeichnet, wenn seine morphologische Entwicklung weiter fortgeschritten ist, als die zu diesem Zeitpunkt zu erwartende Vertikalentwicklung. Nach der Definition von *Komposch et al.* besteht der wesentliche Unterschied zwischen Retention und Verlagerung darin, dass bei retinierten Zähnen die Längsachse in Durchbruchsrichtung verläuft [46]. Die Retention ist demnach eine Durchbruchsstörung bei normaler Keimlage.
Frühere Bemühungen die Retention genauer zu formulieren und zu definieren zielten vor allem darauf ab, die Retention von der Dentitio tarda abzugrenzen. Nach *Hotz* und *Herren* ist die Diagnosestellung von dem Ausmaß der zeitlichen Abweichung von der regulären Durchbruchszeit abhängig [38, 37]. Um sie von den Durchbruchszeiten unabhängig zu machen, nennt *Karwetzky (1969)* dagegen als Kriterium für die Diagnose Retention das abgeschlossene Wurzelwachstum, weil dann die treibende Kraft zu Eruption verloren gegangen ist [42]. Die Retention wird von einigen Autoren darüber hinaus aus der Ätiologie und Topologie des Zahnes definiert. So lässt sich laut *Herren* die Diagnose bereits vor dem Überschreiten der Zeitgrenze stellen, wenn der Zahn durch pathologische Prozesse am Durchbruch gehindert wird oder seine Lage soweit abweicht, dass sein

Spontandurchbruch selbst bei ausreichenden Platzverhältnissen unwahrscheinlich scheint [37, 26, 72].

Heckmann (1966) und *Tammoscheit (1975)* sind der Ansicht, dass der Begriff Dentitio tarda nur für das gesamte Gebiss oder wenigstens für Zahngruppen angewandt werden kann und nicht für einzelne Zahnverlagerungen oder Retentionen [36, 77].

Als Verlagerung wird eine Durchbruchsstörung bei abwegiger Keimlage oder abwegiger Durchbruchsrichtung bezeichnet. Nach der Ansicht einiger Autoren soll der Begriff die Lage des Zahnes in den drei Dimensionen charakterisieren [40, 44]. Nach *Kristen (1978)* beschreibt er eine Abweichung in der Achsenrichtung [48].

Retinierte, aber nicht verlagerte Zähne, stellen das eine Extrem im Gegensatz zu verlagerten, aber zeitlich gesehen noch nicht retinierten Zähnen dar.

Zwischen diesen beiden Extremen liegen alle denkbaren Möglichkeiten mit unterschiedlichem Ausmaß der einzelnen Komponenten.

Der Begriff Eckzahnretention erlaubt somit keine langfristige Prognose über das Verhalten des betroffenen Zahnes, aber auch keine Aussage bezüglich der Ätiologie oder den tatsächlichen Grad der Verlagerung [44].

1.4. Ätiologie und Pathogenese

Die Pathogenese der Retentionen und Verlagerungen ist, soweit bisher bekannt, außerordentlich komplex, multifaktoriell, dynamisch und zudem von einer Vielzahl endogener und exogener Faktoren abhängig.

Ätiologische Faktoren für Eckzahnretention und –verlagerung sind genetische Disposition, enge Keimlage (primärer Frontzahnengstand), Platzmangel in der Stützzone, mechanische Hindernisse während des Durchbruchs wie überzählige Zähne, Odontome, zystische Bildungen und mit Entzündungen einhergehende Prozesse in der Umgebung des nicht durchgebrochenen Zahnes [81].

Da die Eckzähne in relativ großer Entfernung von ihrer endgültigen Position angelegt sind, wird auch ihr langer Durchbruchsweg als Ursache für Retentionen diskutiert [46, 18].

Bei 15% bis 20% der Patienten kann eine genetische Disposition zur Eckzahnretention nachgewiesen werden [85]. In der Literatur finden jedoch entwicklungsbedingte Verlagerungen und Retentionen ein größeres Interesse.

Der seitliche Schneidezahn spielt als Führungsfläche für den durchbrechenden Eckzahn eine wichtige Rolle [83, 93]. Es wird ein Zusammenhang zwischen dem Fehlen der oberen seitlichen Schneidezähne und der Verlagerung angrenzender oberer Eckzähne beschrieben [75, 55]. Auch zwischen dem Auftreten von Hypoplasien und Formanomalien an seitlichen Schneidezähnen und der Impaktion von Eckzähnen wird eine Korrelation und Koinzidenz beschrieben [75, 76, 93].

Ferner werden der vorzeitige Verlust von Milcheckzähnen, Lippen-Kiefer-Gaumenspalten und Ankylosen im ätio-pathogenetischen Zusammenhang mit Eckzahnverlagerungen diskutiert [11].

Milchzahnretentionen sind hier ebenfalls zu nennen, wobei in diesen Fällen die Frage, ob sie Ursache oder Folge sind, weiterhin ungeklärt bleibt [50].

Von einigen Autoren werden auch Traumata als ursächliche Faktoren für die Impaktion von Oberkiefereckzähnen beschrieben [14].

Laut *Jacoby* ist die palatinale Impaktion eines Eckzahnes vorwiegend durch endogene Faktoren bedingt und geht in nur 15% mit Platzmangel einher, während bei 83% der Patienten mit vestibulär verlagerten Eckzähnen Platzmangel im Zahnbogen vorlag [41].

Stellzig et al. beschreiben eine ähnliche Korrelation. In ihrer Studie lag bei 46% der vestibulär verlagerten Zähne Platzmangel vor, dagegen war nur bei 18% der palatinal impaktierten Zähne ein Platzmangel zu erkennen [76]. Schließlich wird auch zuviel Platz im Zahnbogen als Ursache für palatinale Impaktion diskutiert [41].

Als Ursache für Verlagerungen und Retentionen von oberen bleibenden Schneidezähnen werden Mesiodentes oder andere überzählige Zahnkeime, Odontome und Eruptions- bzw. Follikularzysten genannt. Indirekte Traumata durch Zähne der 1. Dentition, die sich je nach Entwicklungsstadium der permanenten

Zähne in Dislokation oder Dilazeration dieser äußern, können weitere Gründe für Verlagerung und Retention der zentralen Schneidezähne sein. [46, 51, 81].
Auch Störungen der Reihenfolge des Zahnwechsels kommen als Ursache für Verlagerung und Retention in Frage [12].
In der Literatur werden als Gründe zweiter Ordnung für Retention und Verlagerung muskuläre Inbalancen und Dystonien, Fieber, Hormonschwankungen und Vitamin D- Mangel diskutiert [12, 58].

1.5. Inzidenz

Nach den Weisheitszähnen sind Oberkiefereckzähne die am häufigsten retinierten und verlagerten bleibenden Zähne [1, 30, 47, 54, 62].
Die Angaben zur Häufigkeit verlagerter Eckzähne liegen je nach Autor zwischen 0,8% und 2,8% [17, 24, 31, 34, 71, 79, 80].
Nach *Gabka et al.* sind 57% aller verlagerten oder retinierten Zähne obere Eckzähne. Nicht berücksichtigt wurden bei dieser statistischen Erhebung retinierte und verlagerte Weisheitszähne [30].
Aitasalo et al. beschreiben die Häufigkeit verlagerter Eckzähne mit 17-18% bezogen auf die gesamte Dentition [30]. Es konnte keine Seitenunterschied bezüglich der Verlagerung festgestellt werden, dagegen besteht, bezogen auf die gesamte Dentition, bei Verlagerungen ein signifikanter Geschlechtsunterschied, wobei weibliche Patienten zu 60% und männliche zu 40% betroffen sind [30, 79, 81, 90].
Bei den Eckzahnverlagerungen sind Mädchen sogar doppelt so häufig betroffen, wie Knaben [17, 62]. Nach *Tränkmann* könnte diese Tatsache mit der Durchbruchsreihenfolge zusammenhängen. Bei Mädchen brechen häufiger die zweiten Prämolaren vor den Eckzähnen durch. Der Durchbruchsweg für den Eckzahn ist allerdings nur dann frei, wenn gleichzeitig mit dem Milcheckzahn der zweite Milchmolar ausfällt, der breiter als sein Ersatzzahn ist. Der Eckzahn, der im Durchschnitt bei Jungen 1,45 mm und bei Mädchen 1,15 mm breiter als sein

Vorgänger ist, kann unter diesen Umständen den ersten Prämolaren um 1-2 mm nach distal in die breite Lücke des entsprechenden zweiten Milchmolaren schieben. Kurze Zeit danach bricht der 2. Prämolar in die adäquate Lücke und verhindert eine Mesialwanderung des ersten Molaren [81, 82].

Wolf et al. berichten, dass 76% der oberen Canini palatinal, 9% labial und 15% vertikal verlagert sind [90]. Nach *Ericson und Kurol* sind etwa 85% der Eckzähne palatinal und 15% bukkal verlagert [22]. Ein Verhältnis von vestibulärer zu palatinaler Impaktierung oberer Eckzähne von 1 zu 5,4 gaben *Stellzig et al. (1994)* an [76].

In der Literatur variieren Angaben zur bilateralen Impaktion oberer Eckzähne zwischen 8% und 33% [59, 61, 64, 85].

2,5% der Durchbruchsstörungen betreffen obere mittlere bleibende Schneidezähne [30].

1.6. Folgen von Verlagerung und Retention

Eine der wesentlichen Folgen von Verlagerung und Retention ist das Verbleiben im Kiefer oder der ektope Durchbruch der betroffenen Zähne, mit allen daraus für das stomatognathe System resultierenden Konsequenzen.

Lückenverengung, Wanderung benachbarter Zähne, Mittellinienverschiebung, interne ebenso wie externe Wurzelresorption des verlagerten Zahnes sind mögliche Folgen einer unbehandelten Retention. Verkürzung des Zahnbogens, Resorptionen an den Wurzeln benachbarter Zähne, Zysten und Infektionen bei teilretinierten Eckzähnen werden ebenfalls als Folgen und Komplikationen beschrieben [13, 40, 87].

Aufgrund dieser potentiellen pathologischen Folgen ist das belassen retinierter und verlagerter Zähne in der Regel nicht indiziert [19].

Hieraus ergibt sich die besondere Bedeutung der kieferorthopädischen Überwachung des Zahnwechsels und bei Retention und Verlagerung die rechtzeitige Indikation zur Therapie [13].

1.7. Befund und Diagnose

Die Diagnose verlagerter und retinierter Zähne basiert auf einer umfassenden klinischen und radiologischen Befunderhebung [13, 16].
Die genaue Lokalisierung des nicht durchgebrochenen Zahnes, in sagittaler, transversaler und in vertikaler Dimension ist essentiell für die Therapieplanung [16]. Die Wahl des chirurgischen Eingriffes hängt ebenso von der Ausgangslage ab, wie die Planung der im weiteren Verlauf durchzuführenden kieferorthopädischen Maßnahmen oder einzusetzenden kieferorthopädischen Apparaturen.

1.7.1. Klinische Untersuchung

Werden bei der routinemäßigen Überwachung des Zahnwechsels durch den Zahnarzt oder Kieferorthopäden Abweichungen der altersgerechten Zahnentwicklung entdeckt, erfordert dies eine genauere Abklärung. Zunächst steht die klinische Untersuchung, also Inspektion und Palpation im Vordergrund.
Es wird insbesondere auf persistierende Milchzähne, Engstände und Diastemata geachtet.
Die digitale Palpation der Umschlagfalte über dem Milcheckzahn kann bereits bei 9-10-jährigen auf die Position des permanenten Oberkiefereckzahnes auf seinem Durchbruchsweg hinweisen und wird als einfache Methode für eine frühzeitige Diagnose empfohlen. Kann vestibulär keine Auftreibung oder Vorwölbung palpiert werden, sollte eine Durchbruchstörung des Eckzahnes in Betracht gezogen und radiologisch weiter abgeklärt werden [23, 43, 50].
Die bleibenden seitlichen Oberkieferschneidezähne werden gründlich untersucht. Ihre unphysiologische Position und Morphologie können ebenso wie eine ungewöhnliche Angulation ein Hinweis auf einen verlagerten Eckzahn geben [72].

1.7.2. Radiologischer Befund

Mit Hilfe von Röntgenbildern können Verlagerungen und Retentionen bereits frühzeitig erkannt werden. Die klinische Untersuchung ist bezüglich der Ursache der Retention und der Lage des verlagerten und retinierten Zahnes nicht immer aufschlussreich.

Basis der radiologischen Befunderhebung zur Diagnosesicherung bildet in der Regel ein Orthopantomogramm (OPG). Bereits mit dem OPG kann eine mögliche Retention festgestellt werden [29]. Auch zur Lagebestimmung sind OPGs hilfreich. Palatinal liegende Zähne erscheinen auf einem OPG vergrößert, während vestibulär liegende kleiner auf der Schichtaufnahme zu sehen sind [28, 90].

Zur Diagnosesicherung und definitiven Lagebestimmung ist allerdings eine zweite radiologische Ebene unerlässlich [39].

Aufbissaufnahmen und Zahnfilme können zur genaueren Lokalisation des verlagerten Zahnes herangezogen werden [72].

Mit der schon von *R. Hotz* beschriebenen Methode lässt sich ebenfalls die räumliche Lage eines Zahnes bestimmen [39]. Hierzu werden zwei Zahnröntgenaufnahmen in derselben horizontalen Ebene, aber aus zwei verschiedenen Winkeln angefertigt. Liegt der betroffene Zahn auf dem distalexzentrischeren Bild weiter distal, so ist er palatinal (lingual) verlagert und umgekehrt [39 ,16, 72].

Des Weiteren können posterior-anterior Cephalogramme ebenfalls zur Lokalisierung verlagerter Zähne beitragen. Hier gibt es ebenfalls definierte Richtlinien zu deren Interpretation und Lagebestimmung retinierter und verlagerter Zähne [72].

Bei besonderer Fragestellung ergeben sich häufig aus der Dental-Computertomographie weitere Aufschlüsse. Im transversalen und koronaren Schnittbild des Computertomogramms (CT) werden die Beziehungen der verlagerten Zähne weitgehend exakt dreidimensional wiedergegeben [68, 72]. So erlaubt das CT die Beurteilung bereits erfolgter Schädigungen an den

Wurzeloberflächen der Nachbarzähne, sowie die Erkennung von Ankylosen der verlagerten Zähne [21, 85].

1.8. Indikation zur Einordnung

Um die Indikation zur Einstellung verlagerter Zähne stellen zu können, müssen unterschiedliche Sachverhalte bedacht werden. Die allgemeinen Risiken kieferorthopädischer Behandlungen müssen individuell in Relation zur Wertigkeit des einzuordnenden Zahnes sowie zu alternativen Therapiemöglichkeiten abgewogen werden [10].

Herren beschrieb 1969 die aktive Elongation als die Therapie der Wahl zur Behandlung oberer retinierter Eckzähne, da sie im Vergleich zu alternativen Möglichkeiten die meisten Vorteile bietet. Die von ihm aufgestellten Kriterien bezüglich der Indikation und Kontraindikation zu Elongation dürften großteils bis heute Gültigkeit haben [37].

Ein wichtiges Kriterium für die Indikationsstellung zur Einordnung ist jeweils der allgemeine Gebissbefund [19].

Zu beachten ist auch der lokale, den einzustellenden Zahn betreffende Befund. Die Ausgangslage dieses Zahnes, seine Achsenneigung sind ebenso wie die Wurzelform und der Zustand des Parodontiums wichtige Parameter bezüglich der Indikationsstellung zur Freilegung. Die lokalen Platzverhältnisse und die Möglichkeiten der Platzbeschaffung müssen ebenfalls bedacht werden. Auch der Zustand der Nachbarzähne (nicht erhaltungswürdig, Hypoplasien oder Nichtanlagen), Durchbruchshindernisse und persistierende Milchzähne sind zu berücksichtigen [19, 37].

Das Alter und die Kooperationsbereitschaft des Patienten müssen bei der Indikationsstellung ebenfalls berücksichtigt werden. Trotz dem verstärkten Risiko zur Ankylosierung ist auch bei Erwachsenen die Indikation zur Einstellung insbesondere von verlagerten Eckzähnen, auf Grund ihrer hohen prothetischen Wertigkeit, durchaus angezeigt [19]. Eine kieferorthopädisch-kieferchirurgische Einstellung bereits ankylosierter Zähne ist nach *Komposch et al.* und *Sass*

unabhängig von Dauer und Stärke der kieferorthopädisch applizierten Kraft nicht möglich beziehungsweise nicht indiziert [46, 67].

Nach *Berten et al.* ist die Indikation zur operativen Freilegung verlagerter Zähne dann gegeben, wenn die orthodontischen Maßnahmen zur Einordnung des retinierten und verlagerten Zahnes nicht zu einer Beeinträchtigung der habituellen Okklusion und Kieferposition führen [10].

Ist eine kombiniert kieferorthopädisch-kieferchirurgische Behandlung nicht möglich, sollten alternative Therapiemöglichkeiten in Betracht gezogen werden.

1.9. Therapie

Unter Berücksichtigung der Gesamtsituation wird ein Behandlungsplan erstellt und das koordinierte Vorgehen zur Einstellung des verlagerten Zahnes geplant. Therapeutische Maßnahmen sollten spätestens zum Zeitpunkt des regulären Durchbruchs eingeleitet werden [29].

Es gibt verschiedene Strategien zur Behandlung retinierter und verlagerter Zähne.

Die operative Entfernung der verlagerten Zähne und ihr prothetischer Ersatz ist eine Therapiemöglichkeit. Kieferorthopädischer oder chirurgischer Lückenschluss nach Extraktion sind hier ebenfalls als therapeutische Alternativen zu nennen. Auch die Transplantation oder die chirurgische Reposition sind weitere Optionen zur Therapie verlagerter Zähne [19, 49, 57].

Die chirurgische Entfernung störender Mesiodentes, insbesondere bei verlagerten und retinierten Frontzähnen, sowie die alleinige Extraktion von persistierenden Milchzähnen, deren Wurzeln von den durchbrechenden Zähnen nicht resorbiert werden können, können in einigen Fällen ein ausreichender Anreiz für den Spontandurchbruch der bleibenden und bis dahin retinierten Zähne sein. In Fällen, bei denen vorwiegend Platzmangel für Verlagerung und Retention verantwortlich ist, reicht häufig auch schon die Beseitigung des Platzdefizites aus, um den Durchbruch zu stimulieren [19]. Diese Therapiemaßnahmen sind allerdings nur bei noch nicht abgeschlossenem Wurzelwachstum und bei regelrechter oder nur

gering verlagerter Keimlage Erfolg versprechend. Nach Lückenöffnung und/oder Beseitigung eines Durchbruchshindernisses sollte in einer auf ein halbes Jahr befristeten Verlaufsbeobachtung abgewartet werden, ob sich der retinierte Zahn spontan bewegt [19].

Bei deutlicher Verlagerung und unsicherer Prognose bezüglich des Einstellverhaltens retinierter Zähne empfiehlt sich die chirurgische Freilegung und anschließende aktive kieferorthopädische Einstellung und Elongation [19, 72].

1.9.1. Chirurgische Freilegung

Kieferorthopäde und Mund-Kiefer-Gesichtschirurg sollten grundsätzlich gemeinsam die Freilegungstechnik auf den individuellen Fall abstimmen [35].

Prinzipiell wird zur Mobilisierung retinierter und verlagerter Zähne durch einen operativen Eingriff ein Zugang zur Zahnkrone geschaffen. An der Zahnkrone kann dann eine Verankerung zur Übertragung der kieferorthopädischen Kräfte auf den zu mobilisierenden Zahn angebracht werden [5]. Es wurden verschiedene Befestigungsmöglichkeiten in der Literatur beschrieben [20]. Die Säureätztechnik hat andere Fixationsverfahren von Attachments an Zahnoberflächen weitgehend verdrängt. Dazu zählten die Umschlingung, die Anschlingung nach Schmelzperforation, das Anschrauben oder Zementieren eines Fixationselementes [19].

In der Würzburger Poliklinik für Kieferorthopädie wird schon seit Jahren mit Hilfe der Säureätztechnik das von *Becker et al.* favorisierte *Eyelet* bzw. Knöpfchen zur Aufnahme einer Zugvorrichtung auf der Zahnoberfläche angebracht [8, 85]. Die Fixation von Gold- oder Silberkettchen an das Attachment gewährleistet die sichere Übertragung der kieferorthopädischen Kräfte [53].

Die Anwesenheit eines Kieferorthopäden bei der Freilegung ist von Vorteil, da die Lage des Zahnes häufig erst während des Eingriffs genauer zu beurteilen ist und dem Kieferorthopäden dadurch die Planung der einzusetzenden Biomechanik erleichtert wird [86].

Grundsätzlich unterscheidet man folgende chirurgische Freilegungsmöglichkeiten: Die offene Elongation, die geschlossene Elongation und als besondere Form der offenen Elongation die Fensterung [86].

Eine operative Variante ist die offene Elongation (Abbildung 1). Diese Maßnahme wird auch als apikaler oder lateroapikaler Verschiebelappen bezeichnet [19]. Hierunter versteht man das isolierte Freilegen des einzureihenden Zahnes mit apikaler Verschiebung des Schleimhautlappens und intraoperativem Anbringen eines kieferorthopädischen Attachments [5, 87].

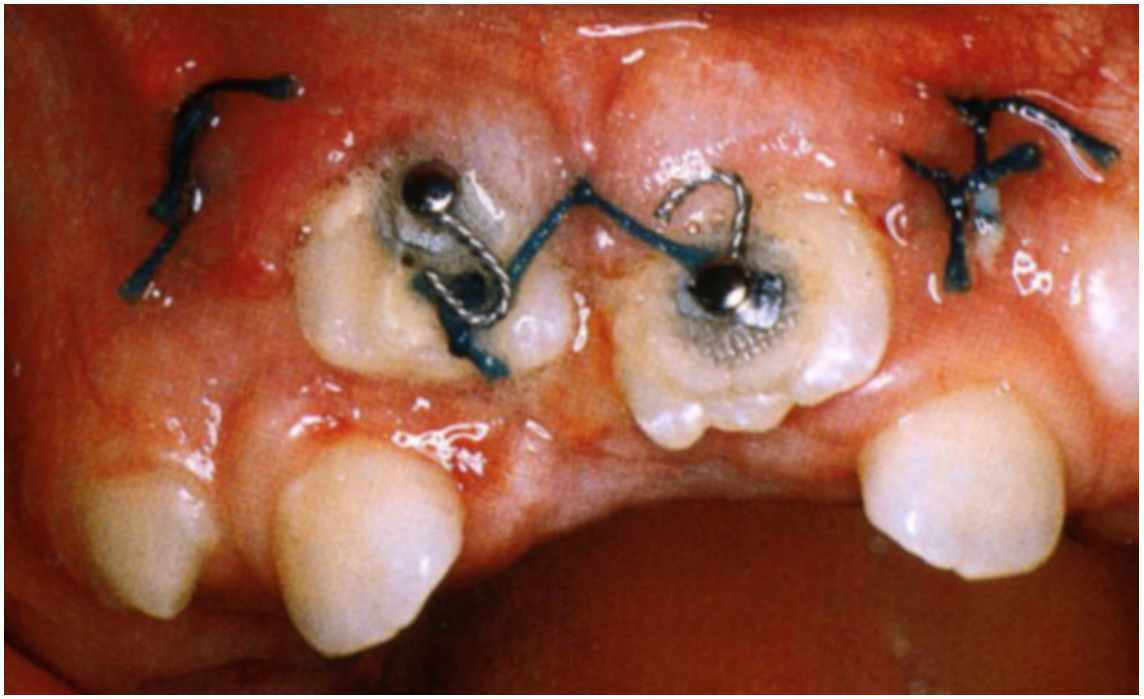

Abbildung 1: offene Elongation

Eine weitere chirurgische Variante ist die geschlossene Elongation mit Freilegung des Zahnes und Reposition des Mukoperiostlappens (Abb. 2) [52]. Im Verlauf dieser Operation wird ein Mukoperiostlappen mobilisiert und nach intraoperativem Anbringen des kieferorthopädischen Attachments wieder zurückgenäht [5, 87]. Der reponierte und durch Knopfnähte fixierte Mukoperiostlappen deckt das gesamte Operationsfeld ab. Der verlagerte und retinierte Zahn kann dann analog des physiologischen Zahndurchbruchs unter der Schleimhaut in seine richtige Position geführt werden [19].

Abbildung 2: geschlossene Elongation

Befindet sich über dem verlagerten Zahn kein oder nur wenig Knochen, genügt häufig auch schon eine Fensterung, um den nötigen Impuls für den Durchbruch zu geben. Bei dieser chirurgischen Variante wird das den betreffenden Zahn bedeckende Weich- und Knochengewebe lokal und ohne Lappenbildung exzidiert. Der freigelegte Zahn kann dann entweder spontan oder mit Hilfe weiterer kieferorthopädischer Maßnahmen eingestellt werden [19].

2. Fragestellung

In den vergangenen 30 Jahren wurden in der Poliklinik für Kieferorthopädie der Universität Würzburg sehr viele Patienten mit diversen Zahnverlagerungen und Retentionen behandelt. Die hierbei angewendeten Therapiemaßnahmen mussten für jeden Fall individuell abgestimmt werden und waren häufig nur interdisziplinär in Zusammenarbeit mit den Mund- Kiefer- Gesichtschirurgen zu lösen.
Bei den häufig notwendigen chirurgischen Freilegungen der verlagerten Zähne kamen in den zurückliegenden 30 Jahren an der Klinik für Zahn-, Mund- und Kieferkrankheiten der Universität Würzburg insbesondere 3 Verfahren zur Anwendung. Hierbei handelte es sich um die konventionelle Fensterung, die offene und die geschlossene Elongation bzw. Freilegung.
Diese drei Verfahren weisen neben dem unterschiedlichen instrumentellen sowie technischen Aufwand für den Chirurgen auch für den nachbehandelnden Kieferorthopäden unterschiedliche Ausgangsbedingungen für die folgende kieferorthopädische Einstellung der Zähne auf.

Ziel dieser Arbeit war es, die Ergebnisse der kombinierten kieferchirurgischen und kieferorthopädischen Einstellung verlagerter und retinierter Oberkieferfrontzähne und Oberkiefereckzähne an einem möglichst großen Patientenkollektiv in einer retrospektiven Studie unter Berücksichtigung der verschiedenen Freilegungsverfahren zu untersuchen.
Besonderes Interesse galt hierbei den parodontalen Verhältnissen der auf unterschiedliche Weise chirurgisch freigelegten und kieferorthopädisch eingestellten Zähne.

Die Tatsache, dass die Prophylaxe parodontaler Erkrankungen allgemein eine große Rolle in der kieferorthopädischen Behandlung spielt und der Erfolg kieferorthopädischer Therapie häufig auch an diesen gemessen wird, erklärt das große Interesse an den erwarteten Langezeitergebnissen dieser Studie bezüglich der parodontalen Gesundheit der betroffenen Zähne nach kieferorthopädischer

Einstellung. In dieser Studie sollte mit Hilfe zahlreicher objektivierbarer Parameter versucht werden die drei Methoden der chirurgischen Freilegung miteinander zu vergleichen und eventuelle Unterschiede im Behandlungsergebnis nach kombinierter Therapie aufzuzeigen.

3. Methodik

3.1. Datenbasis

Im Rahmen der Studie wurden die verfügbaren Daten von 74 Patienten (n=74) mit Durchbruchstörung der Front – und Eckzähne statistisch ausgewertet.

Zur Evaluation des Patientengutes dieser Studie wurden die Fälle mit verlagerten Zähnen im Oberkiefer, anhand der Kartei des Fotoarchivs der Poliklinik für Kieferorthopädie der Klinik für Zahn-, Mund- und Kieferkrankheiten der Julius–Maximilians-Universität Würzburg herausgesucht. Zu jeder Fotoarchivkarteikarte wurden die entsprechenden Fotoaufnahmen zusammengestellt und dienten dazu, das für die vorliegende Studie relevante Patientenkollektiv zu ermitteln. Es wurden zunächst alle Fälle mit verlagerten Oberkiefereckzähnen und Oberkieferfrontzähnen in die Studie aufgenommen.

Anschließend wurden die archivierten Karteikarten und Röntgenbilder betreffenden Fälle durchgesehen. Diejenigen Fälle, deren Karteikarteneinträge und Dokumentation unvollständig waren, wurden aussortiert und aus der Studie ausgeschlossen. Dies war insbesondere dann der Fall, wenn die Behandlung nicht in der Poliklinik für Kieferorthopädie abgeschlossen worden war. Ein weiteres Ausschlusskriterium für unsere Untersuchung war der Zeitraum zwischen Therapieende und Beginn der Nachuntersuchung. Die Behandlung der zu untersuchenden, eingestellten Zähne musste zudem zum Zeitpunkt unserer Nachuntersuchung seit mindestens einem Jahr abgeschlossen sein.

Angaben zum Behandlungsverlauf konnten den Karteikarteneinträgen des jeweiligen Behandlers entnommen werden. Bei den für die Auswertung zur Verfügung stehenden Photographien handelte es sich um intraorale Aufnahmen, Enface-Fotos, sowie die Norma lateralis.

Die radiologischen Unterlagen bestanden im Wesentlichen aus Orthopantomogramm (OPG), Fernröntgenseitenbildern (FRS), Oberkieferaufbissaufnahmen, sowie Einzelzahnaufnahmen.

Anschließend wurden die im Verlauf und nach Abschluss der Behandlung bzw. Retention angefertigten Ausgangs-, Situations-, und Abschlussmodelle, zusammengestellt. Die archivierten Gipsmodelle erleichterten es den Verlauf der Behandlung nachzuvollziehen.

Alle 74 Patienten wurden mit der Bitte um Vorstellung zu einer Nachuntersuchung in der Poliklinik für Kieferorthopädie der Universität Würzburg angeschrieben. So konnten 23 der Patienten im weiteren Verlauf der Studie klinisch nachuntersucht werden.

3.2. Patientengut

Zur Vereinfachung und zur übersichtlicheren Gestaltung der Auswertung wurden zwei Gruppen eingerichtet. Sie wurden als *Archivgruppe* und *Nachuntersuchungsgruppe* bezeichnet.

3.2.1. Statistisch ausgewertete Fälle (Archivgruppe)

In einer retrospektiven Studie wurden die Unterlagen der 74 ausgewählten Patienten, deren Behandlungen zwischen 1973 und 1999 in der Poliklinik für Kieferorthopädie der Klinik für Zahn–, Mund-, und Kieferkrankheiten der Julius-Maximilians-Universität Würzburg abgeschlossen worden waren, ausgewertet und analysiert. Diese Gruppe wurde Archivgruppe genannt.

Es wurden insgesamt 38 männliche und 36 weibliche Patienten mit 94 verlagerten und retinierten Zähnen in die Studie aufgenommen, so dass man im Ansatz von einem 1:1 Geschlechterverhältnis ausgehen kann (Tabelle 1).

Geschlecht	%	Daten-basis
männlich	51%	38
weiblich	49%	36
Gesamt	100%	74

Datenbasis: n=74 Patienten. Prozentwerte gerundet.

Tabelle 1: Deskriptive Statistiken zur Verteilung

Die Patienten waren bei Therapiebeginn durchschnittlich 14 Jahre 5 Monate alt. Patienten mit verlagerten Frontzähnen waren bei Behandlungsbeginn im Durchschnitt 10 Jahre und 6 Monate alt, diejenigen deren Eckzähne verlagert waren 16 Jahre und 3 Monate.

Die durchschnittliche Behandlungsdauer (Abb.3) der Patienten lag zwischen 3 und 6 Jahren mit dem Mittel um 4.8 Jahren. Die kürzeste Behandlungsdauer lag bei 1.4 Jahren, die längste bei 11.0 Jahren.

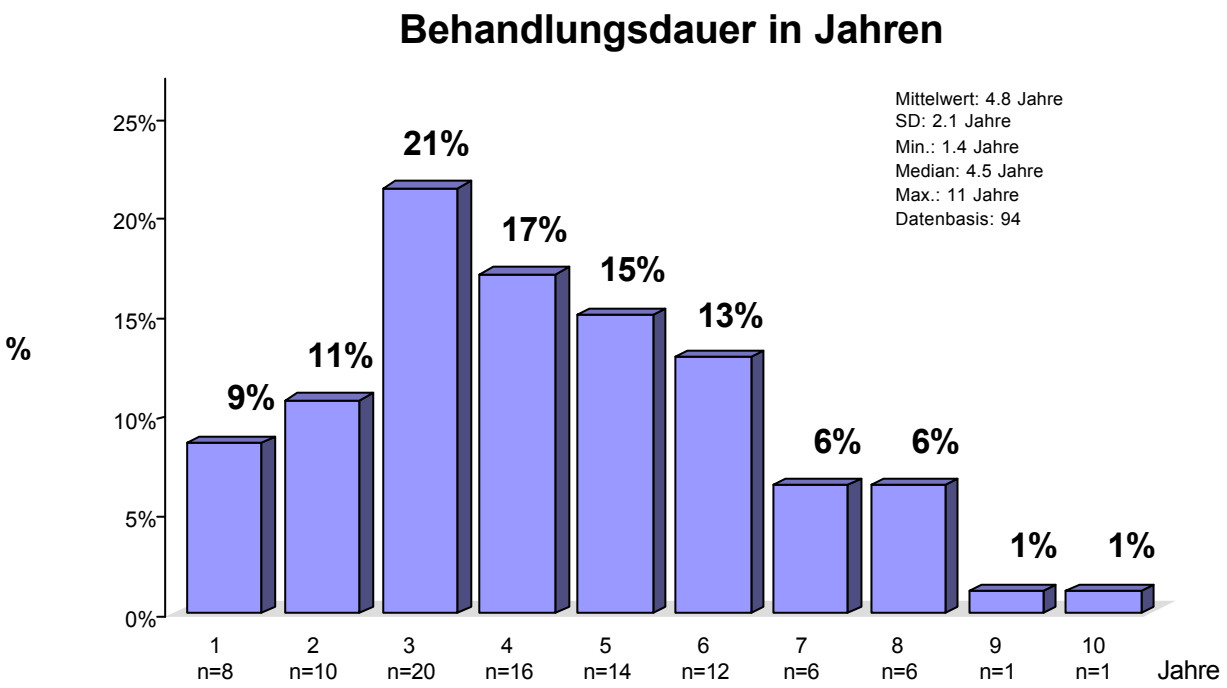

Abbildung 3: Überblick über die Verteilung der Behandlungsdauer, Datenbasis: n=94

3.2.2. Klinisch nachuntersuchte Patienten (Nachuntersuchungsgruppe)

Alle 74 Patienten wurden mit der Bitte um Vorstellung zu einer Nachuntersuchung in der Poliklinik für Kieferorthopädie der Universität Würzburg angeschrieben. Auf diese Weise konnten von den 74 angeschriebenen Patienten 23, deren

Behandlung zwischen dem 12.07.1973 und dem 03.05.1999 beendet worden war, im Zeitraum vom 23.03.2001 bis zum 01.08.2001 erneut nachuntersucht werden. Die Patienten dieser Gruppe und die dabei erhobenen Befunde wurden Nachuntersuchungsgruppe bezeichnet.

Somit konnten bei 23 Patienten 27 der ehemals retinierten und verlagerten Zähne zwischen 2 und 27 Jahren nach ihrer Einstellung in den Zahnbogen nachuntersucht werden.

3.3. Betroffene Zähne

Bei den zu untersuchenden Zähnen der Archivgruppe (74 Patienten) handelte es sich um 68 Eckzähne und 26 Frontzähne (Abb. 4).

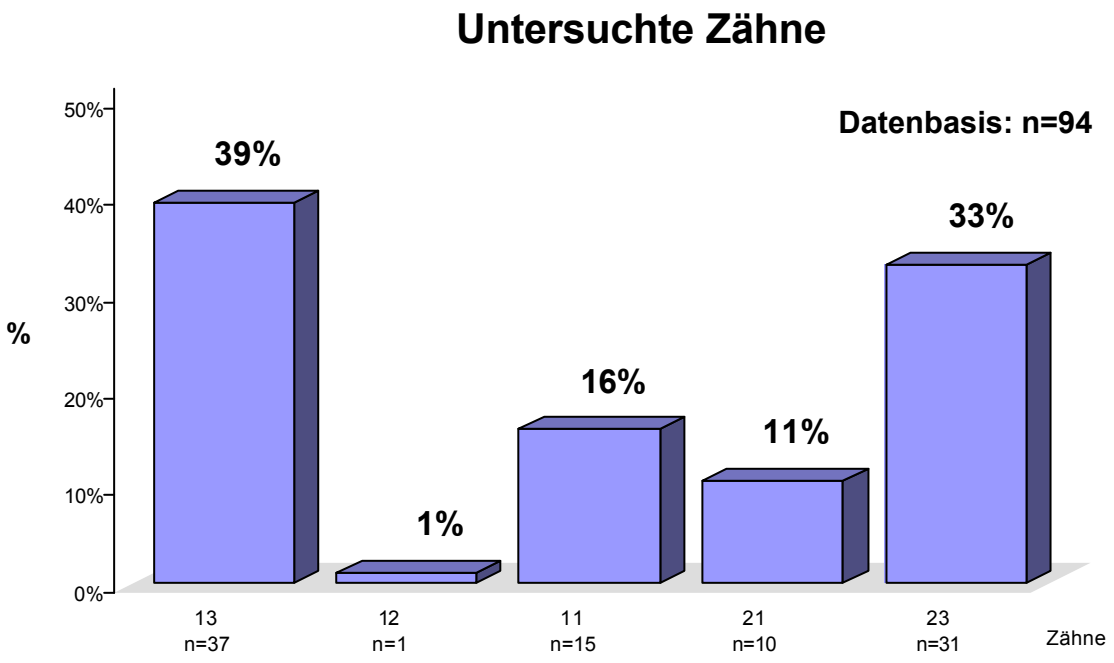

Abbildung 4: Überblick über die Verteilung der retinierten Zähne der Archivgruppe, Datenbasis: n=94. Prozentwerte ganzzahlig gerundet

40 Patienten hatten einseitig verlagerte 3 er. 22 mal war der Zahn 13, 18 mal der Zahn 23 betroffen. 13 Patienten hatten einseitig verlagerte 1 er. 8 mal war der Zahn 11, 5 mal der Zahn 21 betroffen. 13 Patienten hatten beidseitig verlagerte 3 er. 5 Patienten hatten beidseitig verlagerte 1 er. Bei 2 Patienten waren die Zähne 11 und 13 verlagert und retiniert. 1 Patient hatte einen verlagerten Zahn 12.
Bei den 27 klinisch nachuntersuchten Zähnen der Nachuntersuchungsgruppe (23 Patienten) handelte es sich um 17 verlagerte Canini, sowie 10 verlagerte Incisivi. (10 x Zahn 13, 1 x Zahn 12, 4 x Zahn 11, 5 x Zahn 21, 7 x Zahn 23)

3.4. Parameter der Studie (Archivgruppe)

Bei dieser Untersuchung wurden die Art der Verlagerung der betroffenen Zähne, die chirurgischen und kieferorthopädischen Maßnahmen und die klinischen Ergebnisse aufgezeichnet.
Nach der Art der chirurgischen Freilegung wurden die Patienten in 3 Gruppen eingeteilt.
Es wurde unterschieden zwischen offener Elongation, geschlossener Elongation und Fensterung.

3.4.1. Ausgangsbefund

Für jeden verlagerten Zahn der Archivgruppe wurde ein Befund erhoben. Ein Befund bestand aus den Patientendaten, aus den einzelnen Parametern, die die Art und das Ausmaß der Verlagerung näher bestimmen sollten, aus den Daten, die die Therapiemaßnahmen bezeichneten, sowie aus den Einflussgrößen, die den Befund nach Therapieabschluss bestimmten. Um einen Vergleich zu ermöglichen, wurden die entsprechenden Befunde des nicht betroffenen Zahnes im gegenüberliegenden Quadranten des Oberkiefers aufgenommen. Im Falle einer beidseitigen Verlagerung wurden die beiden Nachbarzähne der betroffenen Zähne als Referenz herangezogen. Alle Daten wurden in der Microsoft Access-Datenbank (siehe Kapitel 3.6.) gespeichert.

3.4.2. Bestimmung der Lage der betroffenen Zähne bei Therapiebeginn

Art und Ausmaß der Verlagerung wurden mit Hilfe mehrerer Parameter bestimmt. Zu diesen Parametern zählen persistierende Milchzähne, Nichtanlagen und überzählige Zähne. Um Art und Ausmaß der Durchbruchsstörung zu erfassen wurden die verlagerten Zähne in 3 Gruppen aufgeteilt, in vestibulär, palatinal und in zentral verlagerte Zähne. Ein Zahn wurde dann als palatinal bzw. vestibulär verlagert und retiniert angesehen, wenn anhand der Aufzeichnungen des Behandlers in der Karteikarte, sowie anhand der Fotounterlagen, der Röntgenbilder (OPG und in einigen Fällen Oberkieferaufbissaufnahmen) und/ oder der Modelle ersichtlich war, dass er oral bzw. bukkal des Alveolarkammes stand.
Als zentral verlagert und retiniert wurden die Zähne bezeichnet, die sich zwar achsengerecht und in normal zu erwartender Lage bezüglich des Alveolarkammes befanden, jedoch ihrer Vertikalentwicklung nach schon wesentlich weiter in Richtung der Okklusalebene hätten durchgebrochen sein müssen.
Zur Beschreibung der Ausgangslage der verlagerten Zähne wurde auch das Ausmaß der Verlagerung in der Vertikalen wie in Abbildung 5 dargestellt verglichen. Dazu wurde die Okklusionsebene auf dem OPG als die Verbindungslinie der mesialen Höckerspitzen der ersten oberen Molaren definiert. Mit Hilfe eines Durchlichtgerätes wurde diese Linie auf einem Durchzeichenpapier eingezeichnet.
Anschließend wurde der Abstand der Kronenspitze der behandelten Zähne zur Okklusionsebene gemessen, indem eine Senkrechte zu dieser Linie durch die Kronenspitze gezogen wurde und mit einem Lineal der Abstand zwischen der Kronenspitze und dem Schnittpunkt dieser Linie mit der Okklusionsebene abgemessen und in Millimetern notiert wurde (Abb. 5).

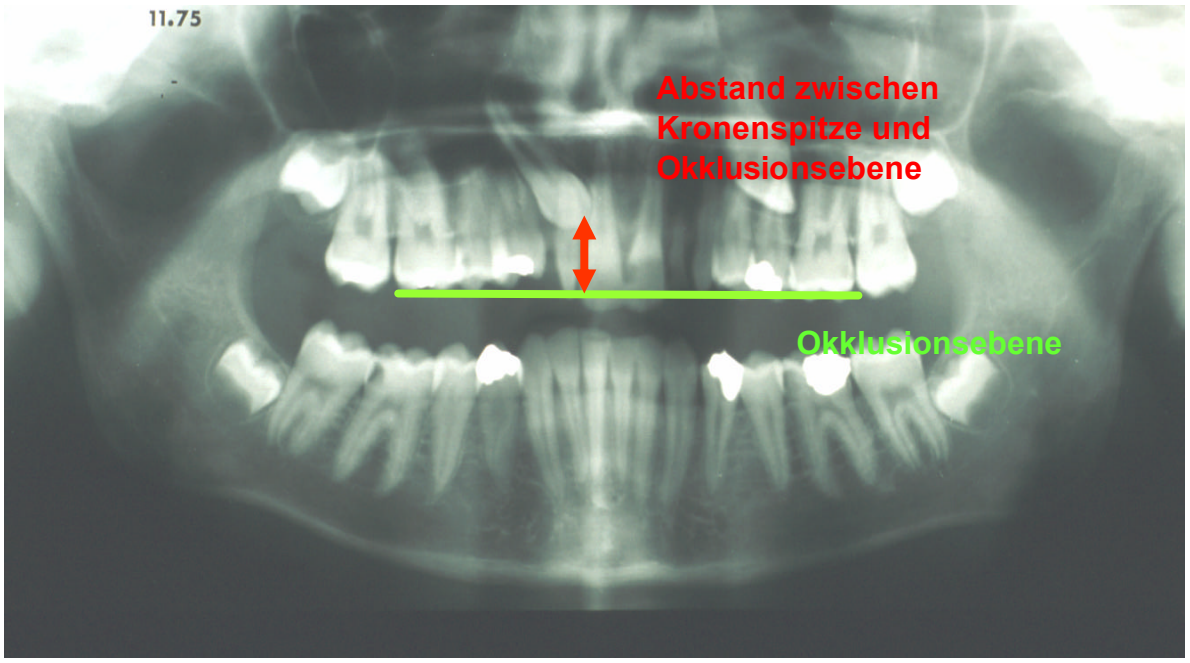

Abbildung 5: Abstand zwischen Kronenspitze und Okklusalebene

Die untersuchten Zähne wurden in zwei Gruppen aufgeteilt. Eine deren Abstand Kronenspitze - Okklusionsebene kleiner als 15 mm war und eine mit einem Abstand größer als 15 mm.

Zur weiteren Beurteilung der Verlagerung wurde die Achsenneigung der Zähne bei Therapiebeginn anhand der bei Behandlungsbeginn angefertigten OPGs ermittelt. Dazu wurde wiederum die auf dem OPG eingezeichnete Okklusionsebene verwendet. Es wurden die Punkte Kronenspitze und Wurzelspitze des betroffenen Zahnes auf dem Durchzeichenpapier eingezeichnet und eine Gerade durch diese Punkte definiert. Diese Gerade wurde als Achse des betroffenen Zahnes bezeichnet. Daraufhin wurde der Winkel α zwischen der Okklusionsebene und der Zahnachse auf dem OPG mit Hilfe eines Winkelmessers bestimmt (Abbildung 6).

Die betroffenen Zähne wurden bezüglich der Achsenneigung in drei Gruppen aufgegliedert. Zähne, bei denen dieser Winkel 90°+/- 15°, Zähne, bei denen dieser Winkel größer als 45°, Zähne bei denen dieser Winkel kleiner als 45° war, bildeten jeweils eine Gruppe [18].

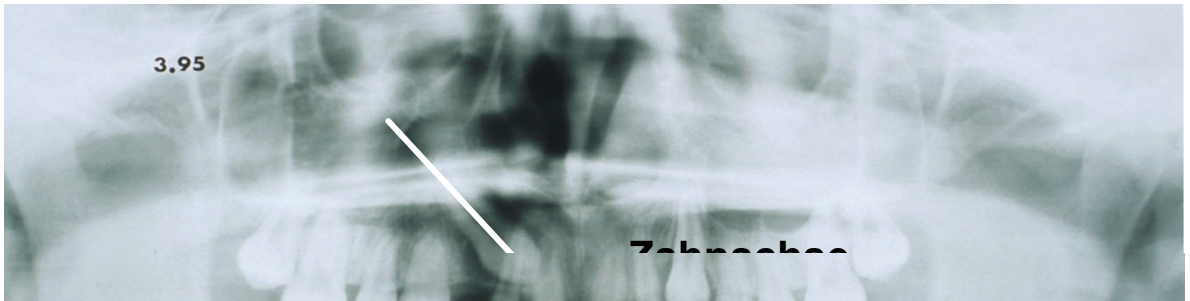

Abbildung 6: Achsenneigung

Auch das Stadium des Wurzelwachstums zu Therapiebeginn wurde beschrieben und festgehalten. Hierzu wurde die Länge der Wurzel bei Therapiebeginn im Verhältnis zur erwarteten Gesamtlänge der Wurzel in Zehntelschritten geschätzt.
AIs 1,0 wurde abgeschlossenes Wurzelwachstum definiert. Mit 0,9 wurde das Wurzelwachstum beurteilt, wenn es fast abgeschlossen. 0,8 wurde dann als Wert angenommen, wenn das Wurzelwachstum etwas weiter als ¾ fortgeschritten war. 0,7 wurde als Stadium festgehalten, wenn das Wachstum noch nicht ganz ¾ erreicht hatte, der Wert 0,6 wurde notiert, wenn das Wurzelwachstum etwas mehr als bis zur Hälfte abgeschlossen war
Die Keimlage in der Umgebung des verlagerten Zahnes bei Therapiebeginn wurde anhand des Ausgangs-OPGs ebenfalls dokumentiert. Es wurde zwischen weiter, ausreichender und enger Keimlage unterschieden.
Anhand der Ausgangsmodelle wurden die Platzverhältnisse festgestellt. Es wurde auch hier in drei Gruppen aufgeteilt. Es gab eine Gruppe mit guten Platzverhältnissen, hier war Platzüberschuss in dem betroffenen Segment. In der Gruppe mit ausreichenden Platzverhältnissen war kein zu erwartender Engstand in der Region des verlagerten Zahnes, aber auch kein zu erwartender Platzüberschuss. In der dritten Gruppe waren die Platzverhältnisse eng.

3.4.3. Therapiemaßnahmen

Die Therapiemaßnahmen wurden anhand der zur Verfügung stehenden Unterlagen, insbesondere der Karteneinträge dokumentiert und chronologisch ausgewertet.

Extraktionen im Milch- und Wechselgebiss wurden chronologisch dokumentiert.

Auch die unterschiedlichen chirurgischen Maßnahmen zur Freilegung wurden festgehalten. Bei den eingesetzten kieferorthopädischen Geräten wurde zwischen herausnehmbaren, ausschließlich festsitzenden Geräten oder einer Kombination aus beiden unterschieden.

Der Zeitraum zwischen der chirurgischen Freilegung und dem Erreichen der Okklusionsebene konnte mit Hilfe von Karteneinträgen, Fotos und Modellen retrospektiv bestimmt werden. Die Okklusionsebene hatte ein Zahn erreicht, wenn seine Inzisalkante auf gleicher Höhe wie die des nichtbetroffenen Vergleichzahnes war.

3.4.4. Beurteilung der Behandlungsergebnisse in der Archivgruppe

Grundlage dieser Auswertung bildete der bei Behandlungsabschluss erhobene Befund.

Die Länge der klinischen Krone des ehemals verlagerten Zahnes, sowie des Vergleichzahnes wurde mit Hilfe einer Schieblehre an den nach Therapieende angefertigten Modellen gemessen. Die Kronenhöhe wurde an der mittleren Längslinie der bukkalen Kronenflächen bestimmt. Es wurde unterteilt in Zähne, deren klinische Krone im Vergleich zu den nicht betroffenen Vergleichszähnen kürzer, länger oder unauffällig erschien. Kürzere klinische Kronen treten bei Zähnen auf, deren Einstellung in nicht vollständig erfolgt ist, während länger erscheinende klinische Kronen durch Dehiszenzen, bzw. Rezessionen bedingt sind.

Das Ergebnis der Einstellung wurde anhand von Situationsmodellen bei Behandlungsabschluss beschrieben. Hier wurde in Anlehnung an *Beckers* und *Neufang* unterschieden zwischen Fällen, die vollständig, die im Kopf- oder

Kreuzbiss und die ohne Antagonistenkontakt eingeordnet wurden [9]. Als Misserfolge hinsichtlich der Einstellung wurden nur die Zähne gewertet, deren Einstellung in den Zahnbogen unmöglich war oder die extrahiert werden mussten.
Rotationen und Kippungen wurden anhand der Modelle und Photos klinisch beschrieben. Es wurde die Richtung der Rotation oder Kippung angegeben und nach Möglichkeit das Ausmaß in Grad geschätzt.
Rezessionen wurden ebenfalls anhand der Modelle als Distanz zwischen Schmelzzementgrenze und marginaler Gingiva in Millimeter angegeben [78]. Die Gingiva der eingestellten Zähne wurde anhand der Photos und Modelle als gesund und unvernarbt, gesund und vernarbt, entzündet und nicht vernarbt, sowie entzündet und vernarbt beschrieben.
Das Alveolarknochenniveau wurde anhand des zuletzt erstellten OPGs bewertet. Hierbei wurde der Abstand zwischen limbus alveolaris und Schmelzzementgrenze in der Umgebung des ehemals verlagerten Zahnes aufgezeichnet. Unter Berücksichtigung der Gesamtsituation wurden zur Beurteilung des Alveolarknochenniveaus vier Gruppen gebildet. Gruppe I bildeten Zähne ohne radiologischen Alveolarknochenverlust. Die zweite Gruppe bestand aus den Fällen, in denen horizontaler Knochenverlust erkennbar war. In diesen Fällen wurde die Lokalisation des erkennbaren Alveolarknochenverlustes notiert. Gruppe III bestand aus den verlagerten Zähnen, bei denen radiologisch ein vertikaler Knochenverlust diagnostizierbar war. Hier wurde ebenfalls die röntgenologisch erkennbare Lokalisation genauer beschrieben. Die letzte Gruppe, die auch in Kombination mit den beiden letztgenannten auftreten konnte, bildeten diejenigen Zähne, die eine radiologisch sichtbare PA-Spalterweiterung aufwiesen. Es wurde hier differenziert, ob sich diese mesial, distal oder beiderseits des betroffenen Zahnes befand.
Anhand des OPGs wurden auch Wurzelresorptionen nach der von *Sharpe et al.* vorgeschlagenen Methode beschrieben (Abb. 7). Es wurden hier wiederum vier Gruppen gebildet. Es wurden jeweils die Fälle zusammengefasst, bei denen keine Wurzelresorption, radiologisch nur eine leichte Abrundung, eine Abrundung und

Verkürzung bis zu einem Viertel der Wurzellänge oder eine Verkürzung über ein Viertel der Wurzellänge erkennbar waren [73].

Angaben zu Sensibilität und Perkussionsempfindlichkeit wurden aus den Behandlungsunterlagen übernommen.

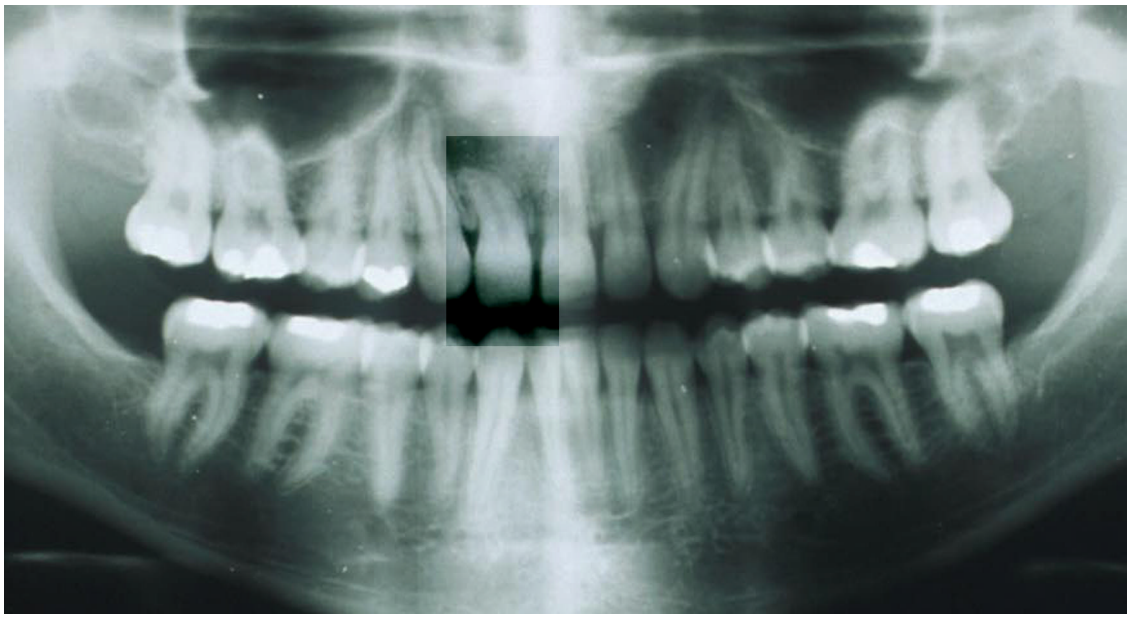

Abbildung 7: Zahn 11 nach Einstellung, mit abgerundeter und nach distal gekrümmter Wurzel

3.5. Untersuchung der langfristigen Behandlungsergebnisse in der Nachuntersuchungsgruppe

Die Befunde der betroffenen Zähne hinsichtlich Ausgangssituation, Behandlungsmethode und dem Behandlungsergebnis waren bereits im Rahmen der Untersuchung der Archivgruppe erhoben worden. Daraufhin wurde bei jedem nachuntersuchten Patienten ein ausführlicher klinischer Befund erhoben und zum besseren Vergleich mit den Ergebnissen der Archivgruppe wurden zusätzlich intra- und extraorale Aufnahmen, Situationsmodelle, sowie OPGs angefertigt.

Die Länge der klinischen Krone des ehemals verlagerten Zahnes, sowie die des Vergleichzahnes wurde an den Modellen mit Hilfe einer Schieblehre gemessen und mit den Referenzzähnen verglichen. Analog zu dem in Kap. 3.4.4. beschriebenen Vorgehen wurden die gemessenen Kronenlängen in drei Gruppen

eingeteilt. Ferner wurde überprüft, ob sich die Einstellung im Vergleich zu dem Abschlussbefund, der die Grundlage für die Analyse der Archivgruppe bildete, verändert hatte. Eine Abhängigkeit zu der Art der chirurgischen Freilegung wurde ebenfalls geprüft.

Zur Beurteilung der PA-Verhältnisse wurde ein an den CPITN (Community Periodontal Index of Treatment Needs) angelehntes parodontales Screening und Recording durchgeführt [27]. Dazu wurden an sechs Stellen pro Zahn die Taschensondierungstiefen (TST) mit Hilfe einer Parodontalsonde gemessen. Es wurde an jedem Zahn im Gebiss mesiobukkal, bukkal, distobukkal, distopalatinal, palatinal, mesiopalatinal mit einer WHO-Sonde sondiert. Blutung auf Sondierung (BAS) an den sondierten Stellen, Zahnstein, sowie überhängende Restaurationsränder wurden registriert. Die Messungen wurden mit nicht standardisiertem leichtem Sondendruck vorgenommen.

Der CPITN wird in fünf Grade aufgeteilt: Grad 0 wird angenommen, wenn die Taschensondierungstiefe kleiner als 3,5 mm ist und weder Blutung auf Sondierung, noch Zahnstein oder überhängende Restaurationsränder erkennbar sind. Grad 1 liegt vor, wenn die TST kleiner als 3,5 mm ist, kein Zahnstein oder überhängende Restaurationsränder erkennbar ist, wohl aber BAS auftritt. Grad 2 liegt dann vor, wenn sowohl BAS, als auch Zahnstein oder überhängende Restaurationsränder erkennbar sind, die TST allerdings kleiner als 3,5 mm ist. Grad 3 liegt vor, wenn sowohl BAS, als auch Zahnstein oder überhängende Restaurationsränder erkennbar sind, und / oder die TST zwischen 3,5 mm und 5,5 mm liegen. Der Grad 4 ist dann zu notieren, wenn sowohl BAS, als auch Zahnstein oder überhängende Restaurationsränder erkennbar sind, und / oder die TST größer als 5,5 ist. Die beiden Kiefer werden in Sextanten aufgeteilt und jeweils der höchste Wert eines Sextanten notiert.

Gradeinteilung analog CPITN	Grad 0	Grad 1	Grad 2	Grad 3	Grad 4
Blutung auf Sondierung	-	+	+	+	+
Zahnstein, überhängende Restaurationsränder	-	-	+	+	+
Taschensondierungstiefe	< 3,5	< 3,5	< 3,5	3,5-5,5	>5,5

Tabelle 2: CPITN (Community Periodontal Index of Treatment Needs)

Ebenfalls wurde nach *Becker et al.* die Breite der keratinisierten Gingiva des freigelegten Zahnes sowie des Vergleichzahnes gemessen und dokumentiert [7]. Die thermische Sensibilität der ehemals verlagerten Zähne wurde mit Kältespray getestet.

3.6. Datenverarbeitung und Dokumentation

Um die Daten objektiv und reproduzierbar erfassen zu können, wurde eine relationale Datenbank erstellt (Microsoft ACCESS® 2000 als Front-End), während die Rohdaten über ODBC-Treiber in die Statistik-Software eingelesen wurden.

Die statistischen Berechnungen wurden mittels SPSS 9.0.1 sowie alternativ mittels SAS Version 8 durchgeführt.

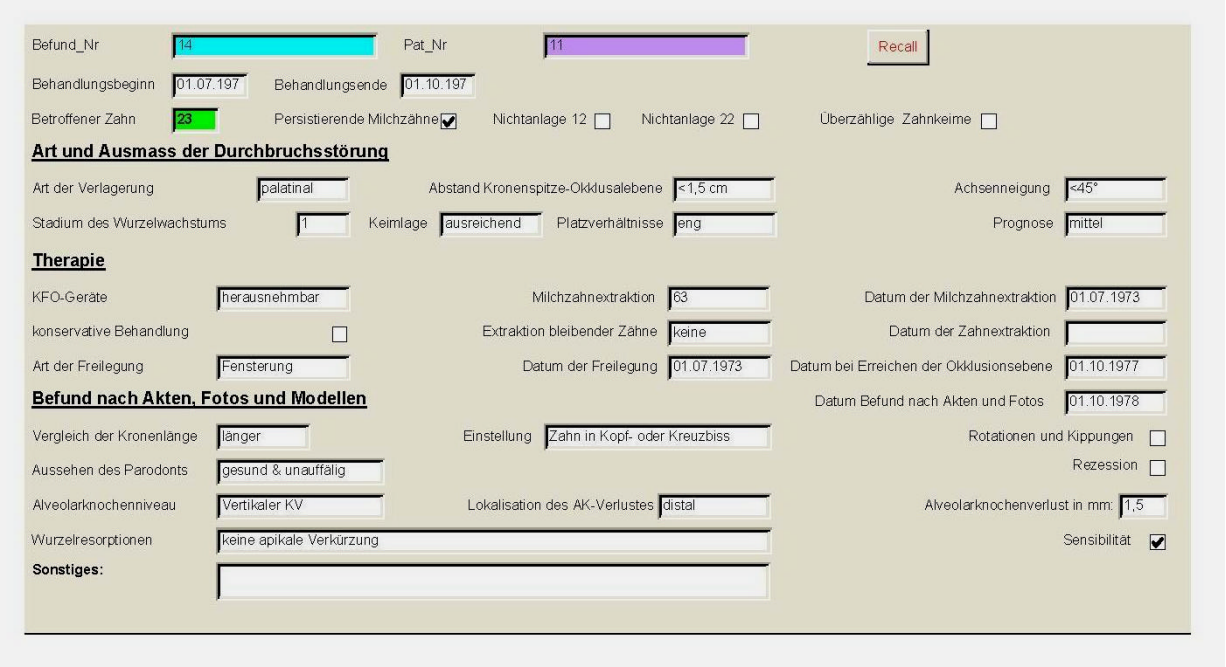

Abbildung 8: Eine Formularoberfläche der relationalen Access-Datenbank zur Erfassung des Befundes und der Therapiemaßnahmen

Abkürzung	Bedeutung
n.s.	statistisch non signifikant
*	$p \leq 0.05$, ein Hinweis auf einen statistisch signifikanten Unterschied je nach Fragestellung, z.B. Unterschied zweier Mediane, Mittelwerte oder Prozentwerte
SD	Standardabweichung (standard deviation), ein Maß für die Variabilität von Daten
SE oder SEM	Standardfehler (standard error of the mean), ein Maß für die Variabilität des Mittelwertes
CI	Konfidenzintervall (confidence interval), ein Maß für die mögliche Schwankungsbreite des Mittelwertes (meist zur Sicherheit von 95%) angegeben
SPSS	ein Softwarepaket zur statistischen Datenanalyse („Statistical package for the social sciences“)
SAS	ein Softwarepaket zur statistischen Datenanalyse („Statistical Analysis System“)

Tabelle 3: Liste der verwendeten Abkürzungen

3.6.1. Überblick über die verwendeten Verfahren

Im Rahmen der vorliegenden Analysen wurden - je nach Fragestellung - die folgenden Kennwerte angegeben:

Bei Häufigkeitsdaten waren dies absolute und relative Häufigkeiten (% Werte).
Bei metrischen Daten waren dies das arithmetische Mittel, als Maß für Variabilität die Standardabweichung, das Minimum und Maximum, die Fallzahl, sowie die Perzentilen. Perzentilen, zu denen auch der Median zählt, können als „Eckpunkte“ einer Werteverteilung bezeichnet werden. Beispielsweise charakterisiert der Median den Wert, der die Stichprobe in der Mitte teilt.

3.6.2. Überblick über die verwendeten Testverfahren zur Bestimmung der statistischen Signifikanz und kurze Erläuterung der Zielsetzung

Die Tabelle 4 gibt einen Überblick über die verwendeten statistischen Rechenverfahren. Ohne Ausnahme wurden alle statistischen Tests rein explorativ eingesetzt. Insofern haben alle Befunde keinen „beweisenden“ oder „konfirmativen“ Charakter.

Test	Zielsetzung
Mann-Whitney-U-Test (Sachs, 1992)	Vergleich und Bewertung von Unterschieden zweier Gruppen in Parametern, die stetige Daten enthalten
Chi²-Test, Fisher-Yates-Test (Bortz, 1990)	Prüfung von Unterschieden bei Häufigkeitsdaten (z.B. Prüfung, ob Unterschiede in Prozentwerten bestehen)
Wilcoxon-Test (Bortz, 1992)	Vergleich und Bewertung von Unterschieden zweier Meßpunkte in Parametern, die stetige Daten enthalten

Tabelle 4: Überblick über die explorativ verwendeten statistischen Verfahren

4. Ergebnisse - Statistische Analyse der Unterlagen

Die Ergebnisse dieser statistischen Analyse basieren auf den Befunden, die aus den ausgewerteten Unterlagen stammen (Archivgruppe) sowie aus den bei der Nachuntersuchung erhobenen klinischen Befunden (Nachuntersuchungsgruppe). Es werden die Ausgangslage der retinierten und verlagerten Eck- und Frontzähne bei Therapiebeginn, die Methode der chirurgischen Freilegung und die Behandlungsergebnisse dargestellt.

4.1. Lage der Zähne bei Therapiebeginn

Da die Nachuntersuchungsgruppe einen Teil der Archivgruppe darstellt, werden im Folgenden die Ausgangslagen der beiden Gruppen zusammengefasst und statistisch analysiert. Die Befunde zur Ausgangssituation wurden in beiden Gruppen anhand der archivierten Unterlagen erhoben. Anschließend werden die Ergebnisse beider Gruppen getrennt voneinander dargestellt.

4.1.1. In Kombination mit Retention auftretende Nebenbefunde

Koinzidenzen zwischen retinierten und verlagerten Zähnen mit bestimmten klinischen Befunden konnten festgestellt werden. So waren in 62% der Fälle persistierende Milchzähne, in 18% der Fälle überzählige Zahnkeime in der Region der Verlagerung und in rund 10 % Nichtanlagen der benachbarten seitlichen Schneidezähne nachweisbar (Abb. 9).

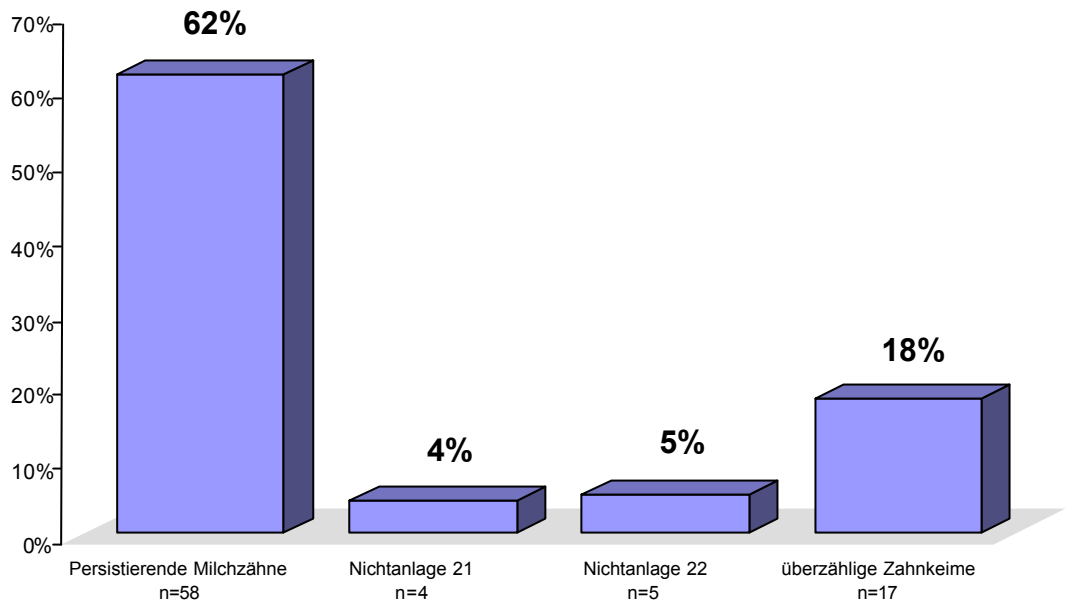

Abbildung 9: Überblick über die häufig in Kombination mit Retention auftretenden Nebenbefunde (Mehrfachnennungen waren möglich) Datenbasis: n=94

4.1.2. Ausgangslage

Anhand der Unterlagen ließ sich ermitteln, dass die retinierten und verlagerten Zähne unabhängig von der chirurgischen Freilegungsmethode, hauptsächlich palatinal (54.3%) und rund zu je einem Viertel vestibulär und zentral lagen (Abb. 10).

Der anhand des OPGs ermittelte Abstand zwischen Kronenspitze der betroffenen Zähne und der Okklusalebene war vor Therapiebeginn in der Mehrzahl der Fälle (77%) unter 15 mm. Bei 23% der Zähne war dieser Abstand größer als 15 mm.

Die Achsenneigung der betroffenen Zähne bezogen auf die Okklusalebene war in der Mehrzahl der Fälle (53.2%) über 45°. Jeweils ein Viertel standen annähernd achsengerecht (90° +/- 15°) oder extrem geneigt (<45°).

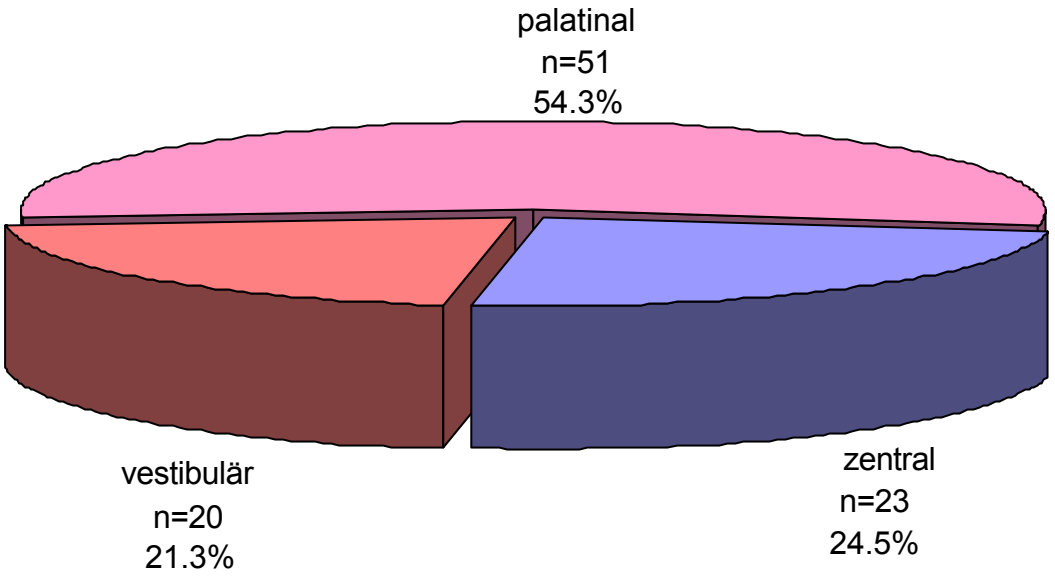

Abbildung 10: Überblick über die Verteilung der Art der Verlagerung, Datenbasis: n=94

4.1.3. Stadium des Wurzelwachstums der betroffenen Zähne bei Therapiebeginn

Die Auswertung des Wurzelwachstums konnte bei 57.4% als abgeschlossen beschrieben werden. 20.2% hatten den Wert 0.9 (vgl. Kap. 3.4.2.) Weitere detaillierte Werte sind Abbildung 11 zu entnehmen.

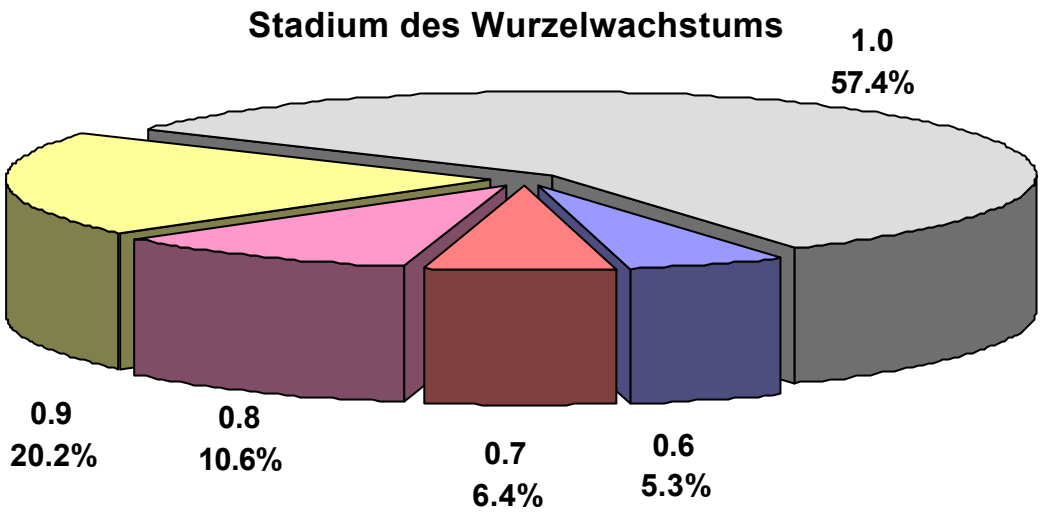

Abbildung 11: Überblick über die Verteilung der Stadien des Wurzelwachstums, 0.6: n=5, 0.7: n=6, 0.8: n=10, 0.9: n=19, 1: n=54. Datenbasis: n=94

4.2. Beschreibung der Freilegung und der kieferorthopädischen Apparaturen

Wie in Abbildung 12 grafisch dargestellt, wurden 74% der betroffenen Zähne mittels offener Elongation chirurgisch freigelegt. 18% der untersuchten Zähne wurden mittels geschlossener Elongation, 8% mittels Fensterung behandelt.

20 Patienten wurden mit herausnehmbaren Geräten, 5 Patienten mit festsitzenden Apparaturen und 53 Patienten mit einer Kombination aus festsitzenden und herausnehmbaren Geräten kieferorthopädisch behandelt.

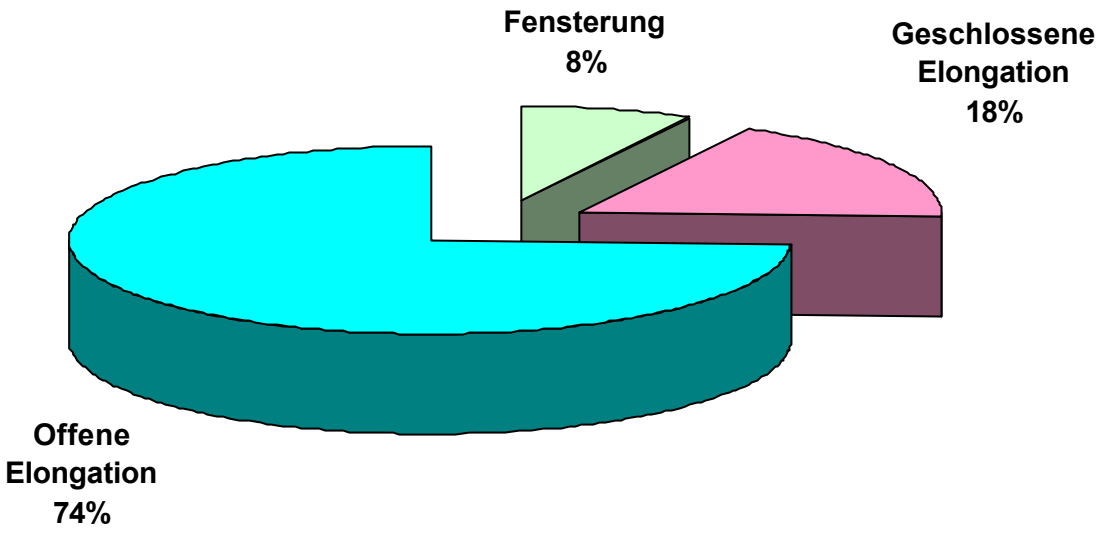

Abbildung 12: Überblick über die Freilegung; Datenbasis: n=94

4.3. Zeitliche Zusammenhänge zwischen Behandlungsbeginn, Freilegung und Erreichen der Okklusionsebene

Die Dauer von Behandlungsbeginn bis zur Freilegung betrug im Median 0.08 Jahre. Die Dauer bis zum Erreichen der Okklusionsebene betrug im Median 2.82 Jahre. (Tabelle 5)

	Mittel-wert	SD	Min.	Median	Max.	Daten-basis
Dauer bis Freilegung (Jahre)	0.58	0.96	0	0.08	6.49	85
Dauer bis Erreichen der Okklusionsebene	3.14	1.53	1	2.82	8.78	92

Datenbasis: n=94. Werte nicht verfügbar: Dauer bis Freilegung (Jahre) n=9, Dauer bis Erreichen der Okklusionsebene n=2.

Tabelle 5: Deskriptive Statistiken

Wurde mittels offener Elongation chirurgisch freigelegt, dauerte es durchschnittlich 2.83 Jahre von Behandlungsbeginn bis zu Erreichen der Okklusionsebene, bei geschlossener Elongation 2.1 Jahre und bei Fensterung 3.59 Jahre.

4.4. Analytik der Zielparameter unter Berücksichtigung der Art der Freilegung (Archivgruppe)

Im Folgenden werden ausschließlich die Behandlungsergebnisse, die anhand der Unterlagen rekonstruiert wurden, dargestellt. Es wurde untersucht, ob sich für die verschiedenen Freilegungsmethoden unterschiedliche Ergebnisse ergaben.

4.4.1. Morphologisches Erscheinungsbild der betroffenen Zähne

Die Morphologie der betroffenen Zähne und der sie umgebenden Gewebe wurden anhand der nach Behandlungsabschluss routinemäßig erstellten Unterlagen beurteilt und skaliert.

4.4.1.1. Kronenlänge

Ein Vergleich der klinischen Kronenlängen in Abhängigkeit von der Art der Freilegung zeigt statistisch im Wesentlichen Befunde, die nicht auf Unterschiede zwischen den verschiedenen chirurgischen Maßnahmen hinweisen. Detaillierte Ergebnisse sind der Abbildung 13 zu entnehmen.

Es fanden sich keine signifikanten Unterschiede zwischen den Gruppen unterschiedlicher Freilegung. Somit konnte gezeigt werden, dass die Art der Freilegung in dieser Untersuchung keinen statistisch nachweisbaren Einfluss auf die Länge der klinischen Kronen nach Behandlungsabschluss hat.

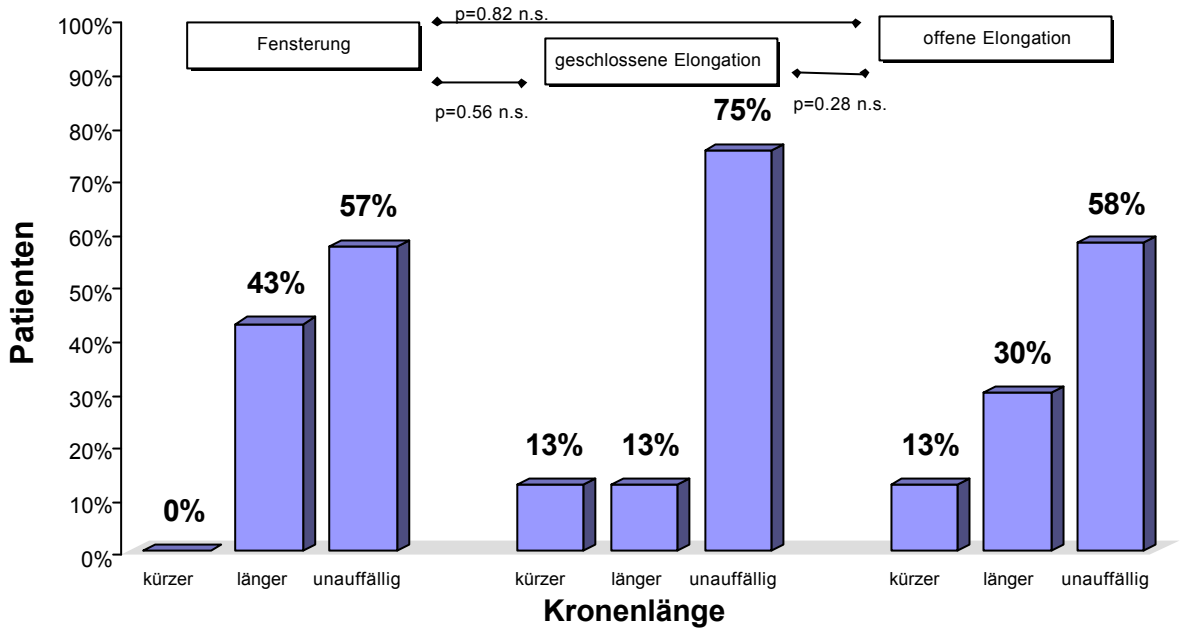

Abbildung 13: Überblick über die Verteilung der Kronenlängen je nach Freilegung. Signifikanztest: Mann-Whitney-U-Test (p-Werte < 0.05 würden auf einen explorativ signifikanten Unterschied je nach Art der Freilegung hinweisen)

4.4.1.2. Einstellung im Zahnbogen

Ein weiteres Kriterium war das abschließende Ergebnis der Einstellung in den Zahnbogen. Die Zahl der Misserfolge war gering. Dagegen war die Häufigkeit vollständiger Einordnung in den Zahnbogen mit physiologischem Antagonistenkontakt sehr hoch. Unabhängig der Freilegungsmethode wurden 72 der behandelten Zähne vollständig eingeordnet, 15 konnten in Kopf- oder Kreuzbiss eingestellt werden, während 5 der Zähne ohne Antagonistenkontakt blieben. 2 Zähne konnten überhaupt nicht eingeordnet werden (vgl. Kap. 4.4.2.5.). Ein direkter Vergleich der drei Freilegungsmethoden hinsichtlich dieses Erfolgskriteriums, zeigte die höchsten Raten an vollständiger Eingliederung bei der geschlossenen Elongation (81%). Allerdings zeigten die Mann-Whitney-U-Tests, dass die Unterschiede zwischen den Gruppen mit unterschiedlicher Freilegung statistisch nicht signifikant waren (Abb. 14).

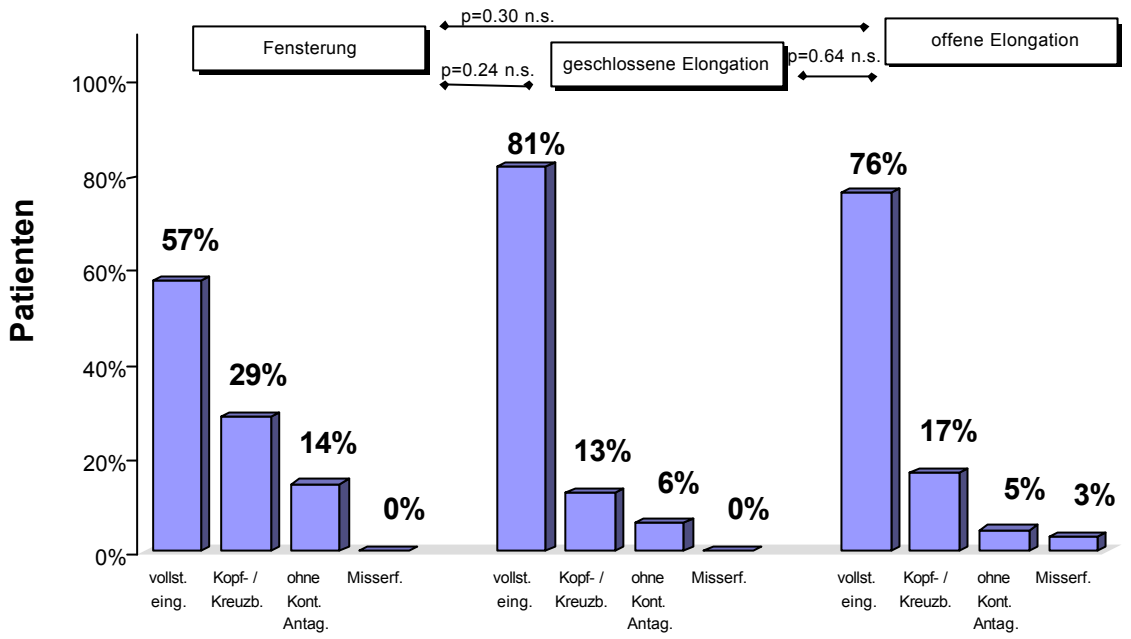

Abbildung 14: Überblick über die Einstellung je nach Freilegung

4.4.1.3. Parodontale Verhältnisse

Bei nahezu allen Patienten war, soweit anhand Karteikarteneintragungen und an den Fotoaufnahmen feststellbar, ein gesundes Parodont erkennbar. Die höchsten Werte an gesundem und unauffälligem Parodont fanden sich nach Fensterung (86%) und geschlossener Elongation (81%). Am geringsten waren sie bei offener Elongation (59%). Zwar wies die statistische Auswertung auf eine häufigere Präsenz von gesundem und unvernarbten Parodontien nach geschlossener Elongation im Vergleich zur offenen Elongation hin, allerdings konnte diese Tendenz statistisch nicht definitiv bewiesen werden (Abb. 15).

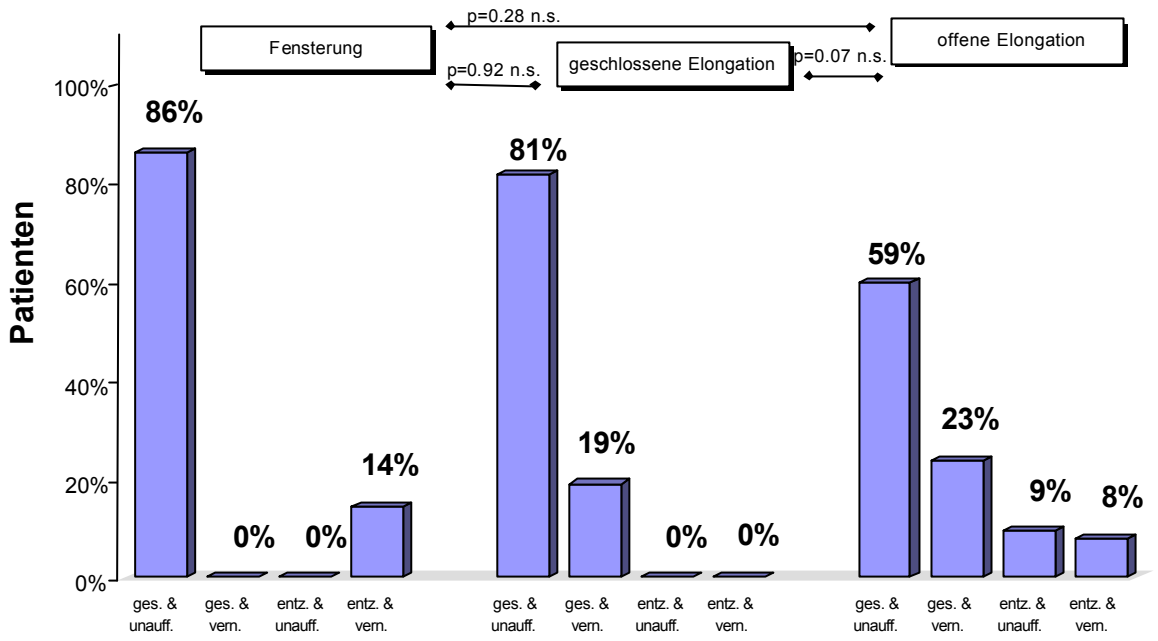

Abbildung 15: Zum Aussehen des Parodontes je nach Freilegung. Signifikanztest: Mann-Whitney-U-Test (p-Werte < 0.05 würden auf einen explorativ signifikanten Unterschied hinweisen)

4.4.1.4. Sensibilität & Mobilität

Sechs der behandelten Zähne waren nach Abschluss der Therapie nicht sensibel, 88 reagierten laut Karteneinträgen positiv auf die thermische Sensibilitätsprüfung. Es gab bei keinem der untersuchten Zähne Hinweise auf eine erhöhte Mobilität.

4.4.2. Radiologische Befunde

Die radiologischen Befunde wurden anhand der nach Behandlungsabschluss angefertigten OPGs erhoben.

4.4.2.1. Alveolarknochenniveau nach Abschluss der Behandlung

Nach geschlossener Elongation konnten statistisch signifikant seltener Alveolarknochenverluste nachgewiesen werden, als bei der Fensterung (Abb. 16).

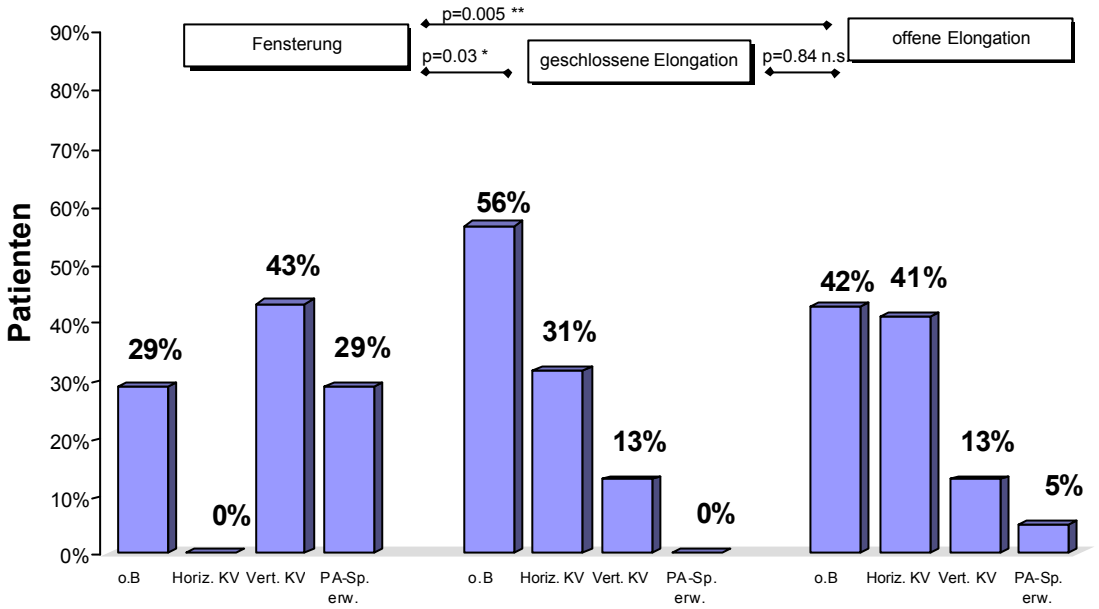

Abbildung 16: Zum Alveolarknochenniveau je nach Freilegung. Signifikanztest: Chi²-Test (exakt) (p-Werte < 0.05 weisen auf einen explorativ signifikanten Unterschied hin)

4.4.2.2. Lokalisation der Alveolarknochenverluste

Wie in Abbildung 17 grafisch dargestellt, waren unabhängig von der Freilegungsmethode die Knochenverluste vorwiegend (ca. 50%) an der Mesialfläche der von Alveolarknochenverlust betroffenen Zähne lokalisiert. 18% wiesen an den Distalflächen und ein Drittel sowohl an den Mesial- als auch an den Distalflächen Knochenverluste auf. Dagegen ergaben sich keine statistisch relevanten Hinweise auf einen Zusammenhang zwischen Freilegungsmethode und Lokalisation des Knochendefektes.

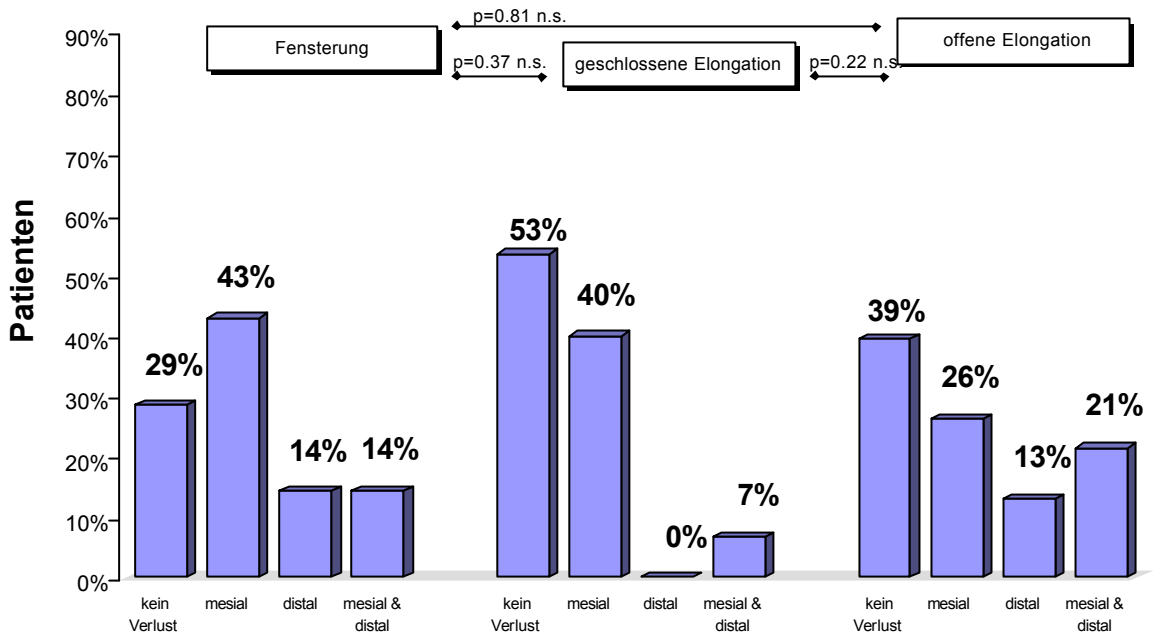

Abbildung 17: Zur Lokalisation des AK-Verlustes je nach Art der Freilegung. Signifikanztest: Chi²-Test (exakt) (p-Werte < 0.05 würden auf einen explorativ signifikanten Unterschied hinweisen)

4.4.2.3. Wurzelresorptionen

Es waren bei 67% der behandelten Zähne keine apikalen Verkürzungen der Wurzel feststellbar. In 26% der Fälle war eine leichte Abrundung der Wurzelspitze erkennbar, während bei nur 5% eine Abrundung der Wurzelspitze und eine Verkürzung bis zu einem viertel der Wurzellänge zu beobachten war (Tabelle 6).

Wurzelresorptionen	%	Daten-basis
nicht beurt.b.	2%	2
keine apikale Verkürzung	67%	63
leichte Abrundung der Wurzelspitze	26%	24
Abrundung der Wurzelspitze und Verkürzung bis zu einem viertel der Wurzellänge	5%	5
Gesamt	100%	94

Datenbasis: n=94

Tabelle 6: Deskriptive Statistiken

Eine Abhängigkeit der Wurzelresorptionen von der chirurgischen Freilegungsmethode konnte statistisch nicht nachgewiesen werden. Alle explorativen Signifikanztests fielen nonsignifikant (n.s.) aus. Die detaillierten Werte sind der Abbildung 18 zu entnehmen.

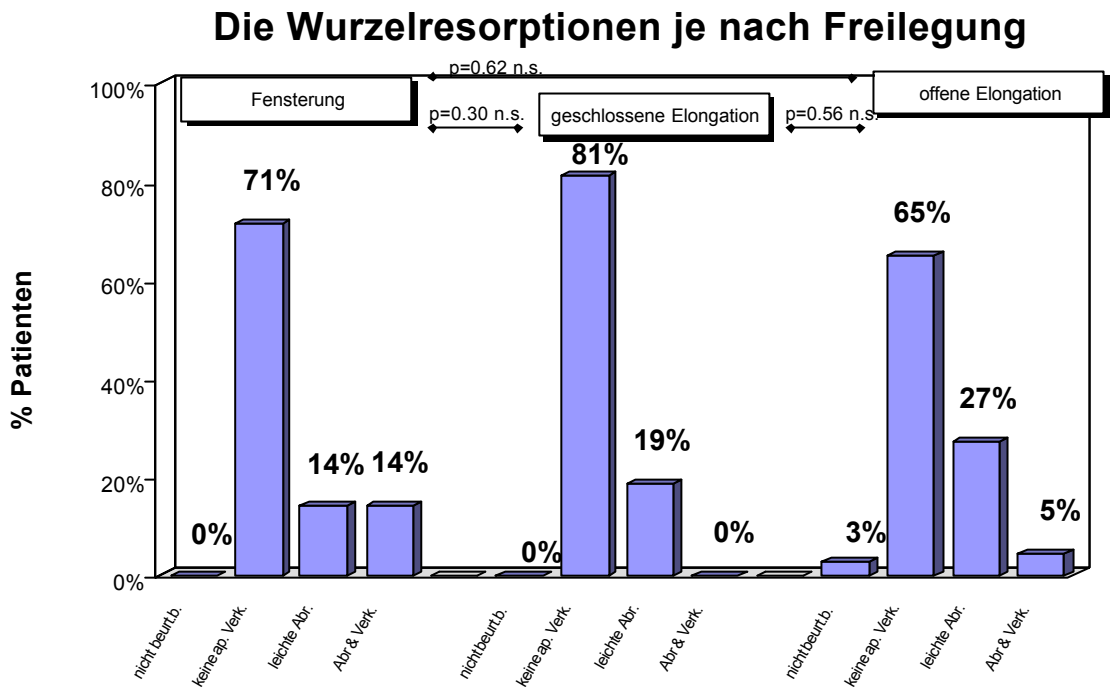

Abbildung 18: Zur Wurzelresorption je nach Art der Freilegung

4.4.2.4. Auswirkungen der Extraktion benachbarter Prämolaren auf das Alveolarknochenniveau

Weiterhin wurde deutlich, dass die Extraktion benachbarter Prämolaren Einfluss auf das den Eckzahn umgebende Alveolarknochengewebe hat. So konnte bei 9 von den 13 Zähnen, deren benachbarte Prämolaren extrahiert wurden, horizontaler Alveolarknochenverlust und bei 3 dieser Zähne vertikaler Alveolarknochenverlust festgestellt werden.

4.4.2.5. Misserfolge

Zwei der Zähne, die durch offene Elongation behandelt werden sollten, erwiesen sich als nicht einstellbar und mussten im Verlaufe der weiteren Therapie extrahiert werden. Es handelte sich um einen linken oberen, vestibulär verlagerten Frontzahn, dessen Wurzel bei der Freilegung verletzt worden war, und um einen linken Oberkiefereckzahn, der palatinal verlagert und retiniert war.

4.5. Auswertung der Befunde der Nachuntersuchungsgruppe unter Berücksichtigung der Art der Freilegung

Im Folgenden werden Befunde, die bei der klinischen Nachuntersuchung erhoben wurden, dargelegt. Es wurde versucht Zusammenhänge zwischen der chirurgischen Freilegungsmethode und den langfristigen Behandlungsergebnissen darzustellen.

Abbildung 19: Geschlossene Elongation: Ausgangssituation und Behandlungsergebnis 5 Jahre nach Freilegung

Abbildung 20: Offene Elongation: Ausgangssituation und Behandlungsergebnis 5 Jahre nach Freilegung

4.5.1. Morphologisches Erscheinungsbild der betroffenen Zähne bei der klinischen Nachuntersuchung

Die Morphologie der betroffenen Zähne und der sie umgebenden Gewebe wurde klinisch untersucht und im Folgenden dargestellt. Die Zeitintervalle zwischen dem nach Abschluss der Behandlung erstellten Befunden und dieser klinischen Nachuntersuchung lagen zwischen 2 und 27 Jahren.

4.5.1.1. Kronenlänge

Ähnlich wie schon bei der Archivgruppe (Kap. 4.4.1.1.) erschienen unabhängig von dem chirurgischen Vorgehen bei nahezu zwei Drittel aller klinisch nachuntersuchten, ehemals verlagerten Zähne die klinischen Kronenlängen insgesamt unauffällig. Bei etwa einem Drittel erschienen sie verlängert und nur ein sehr kleiner Anteil wies kürzer erscheinende Kronen auf.

Auch der Vergleich der klinischen Kronenlängen in Abhängigkeit von der Art der Freilegung konnte in der Nachuntersuchungsgruppe, wie zuvor bei der statistischen Auswertung der retrospektiv ausgewerteten Archivgruppe in Kap. 4.4.1.1., keinen Hinweis auf einen nachweisbaren Einfluss der chirurgischen Vorgehensweise auf die klinischen Kronenlängen aufzeigen (Tabelle 7).

Freilegung	Kronenlänge	%	Daten-basis
Fensterung	kürzer	0%	0
	länger	0%	0
	unauffällig	100%	2
geschlossene Elongation	kürzer	0%	0
	länger	25%	1
	unauffällig	75%	3
offene Elongation	kürzer	5%	1
	länger	38%	8
	unauffällig	57%	12

Datenbasis: n=27

Tabelle 7: Kronenlängen je Freilegung

4.5.1.2. Morphologie des Parodontiums

Wie in Abbildung 21 grafisch dargestellt, erschien bei fast allen nachuntersuchten Zähnen das Parodontium gesund und sah unvernarbt aus. In wenigen Fällen waren entzündliche Veränderungen der Gingiva erkennbar. Bei nahezu allen nachuntersuchten Patienten wurden keine Veränderungen oder sogar Besserungen des Parodontalzustandes im Vergleich zu den nach Behandlungsabschluss erstellten Befunden festgestellt.

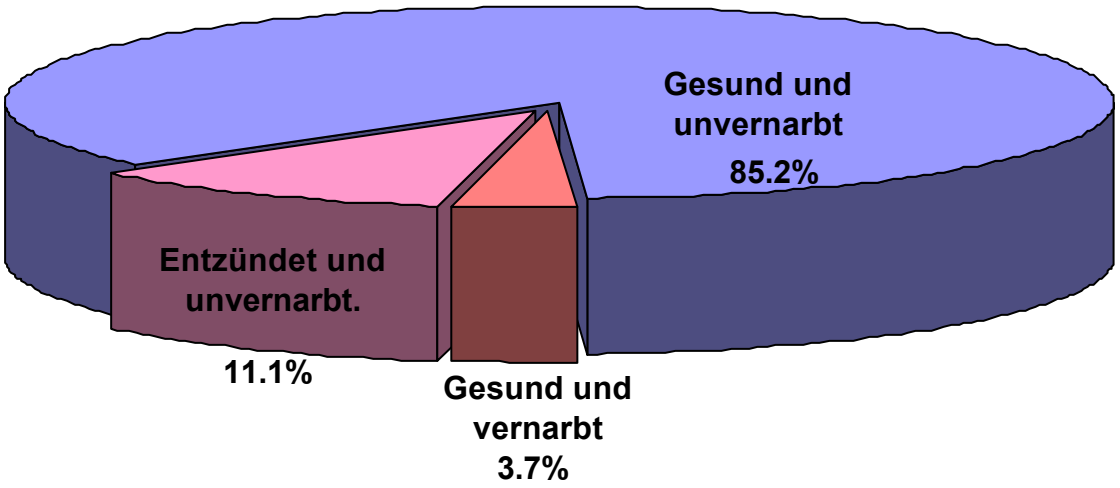

Abbildung 21: Aussehen des Parodonts

Wie bereits bei der Untersuchung der Archivgruppe (4.4.1.3) konnten auch hier keine Abhängigkeiten zu den verschiedenen Freilegungsarten nachgewiesen werden (Tabelle 8).

Freilegung	Aussehen des Parodonts	%	Daten-basis
Fensterung	ges. & unauff.	100%	2
	ges. & vern.	0%	0
	entz. & unauff.	0%	0
geschlossene Elongation	ges. & unauff.	75%	3
	ges. & vern.	0%	0
	entz. & unauff.	25%	1
offene Elongation	ges. & unauff.	86%	18
	ges. & vern.	5%	1
	entz. & unauff.	10%	2

Datenbasis: n=27

Tabelle 8: Parodont je nach Freilegung

4.5.1.3. Auswertung der PA-Verhältnisse der Nachuntersuchungsgruppe

16 der 23 nachuntersuchten Patienten wiesen für die drei Oberkiefersextanten die CPITN - Grade 0 und 1 auf, bei fünf der Patienten konnten Grade von 0 bis 2 und bei lediglich zwei der Patienten konnte Grad 3 in mindestens einem der Oberkiefersextanten festgestellt werden.

In der folgenden Grafik werden die Ergebnisse für die betroffenen Zähne und die Vergleichszähne zusammengefasst und grafisch dargestellt. Bei über 80% der nachuntersuchten Patienten konnten weder am eingestellten Zahn noch an den Vergleichs- bzw. Nachbarzähnen pathologische parodontale Verhältnisse dokumentiert werden. Auch konnten keine Hinweise auf einen Zusammenhang zwischen Art der Freilegung und dem langfristigen posttherapeutischen Zustand des Parodontiums dargestellt werden (Abb. 22).

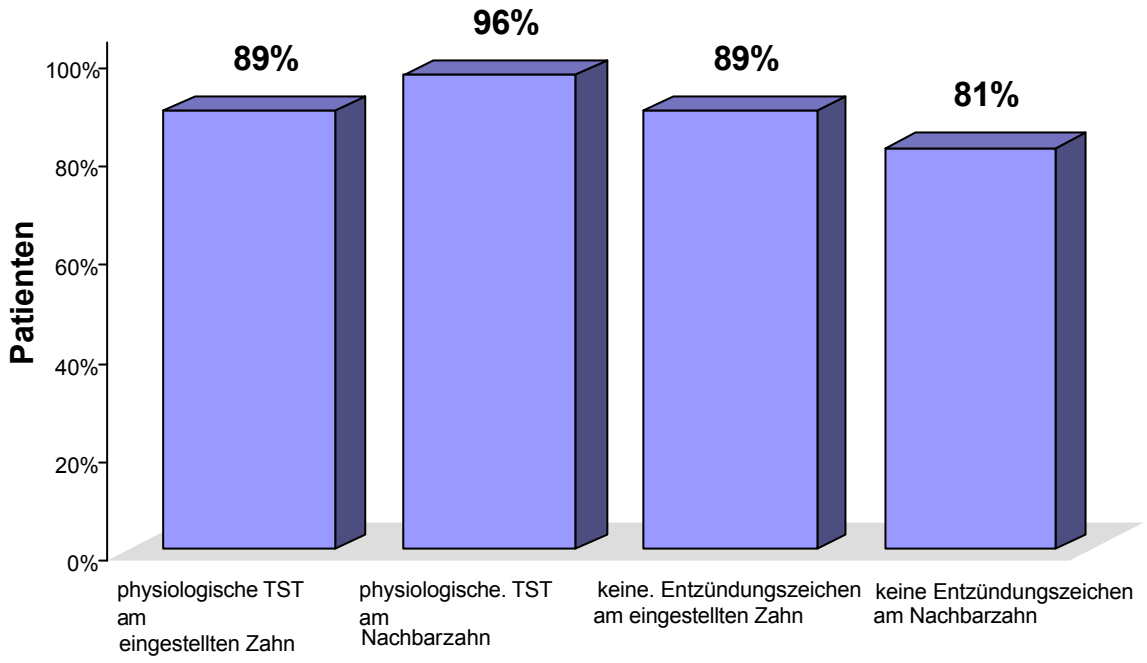

Abbildung 22: Zu den PA-Verhältnissen in der Nachuntersuchungsgruppe

4.5.1.4. Breite der keratinisierten Gingiva in mm je Freilegung

Die gemessene Breite der keratinisierten Gingiva lag sowohl an den Vergleichszähnen, als auch an den eingestellten Zähnen durchschnittlich über 3 mm. Es konnten an den eingestellten Zähnen nur geringe Abweichungen der Breite (im Mittel unter 1 mm) festgestellt werden. Aufgrund der geringen Fallzahl war es statistisch nicht möglich Zusammenhänge zwischen Freilegungsmethode und der Breite der keratinisierten Gingiva an den betroffenen Zähnen herzustellen (Tabellen 9 und 10).

	Breite der keratinisierten Gingiva des Vergleichzahnes in mm							
Freilegung	Mittel-wert	SD	Min.	25. Perzentil	Median	75. Perzentil	Max.	Daten-basis
Fensterung	4.3	0.4	4.0	4.1	4.3	4.4	4.5	2
geschlossene Elongation	3.3	1.0	2.0	2.8	3.5	4.0	4.0	4
offene Elongation	3.5	1.7	0.0	2.5	4.0	5.0	6.0	21
Gesamt	3.5	1.5	0.0	2.5	4.0	4.8	6.0	27

Tabelle 9: Breite der keratinisierten Gingiva in mm am Vergleichszahn, Deskriptive Statistiken

	Breite der keratinisierten Gingiva in mm							
Freilegung	Mittel-wert	SD	Min.	25. Perzentil	Median	75. Perzentil	Max.	Daten-basis
Fensterung	4.3	0.4	4.0	4.1	4.3	4.4	4.5	2
geschlossene Elongation	3.3	1.5	1.0	3.3	4.0	4.0	4.0	4
offene Elongation	3.2	1.7	0.0	2.5	4.0	4.0	5.0	21
Gesamt	3.3	1.6	0.0	2.5	4.0	4.0	5.0	27

Tabelle 10: Breite der keratinisierten Gingiva am eingestellten Zahn in mm, Deskriptive Statistiken

4.5.1.5. Rezessionen

Bei der Langzeitnachuntersuchung der ehemals retinierten Zähne traten Rezessionen häufiger nach offener Elongation auf. Aus Gründen der niedrigen Fallzahl werden die Ergebnisse nur tabellarisch dargestellt (Tabelle 11).

Freilegung	Rezession	%	Daten-basis
Fensterung	keine Rezession	100%	2
	Rezession	0%	0
geschlossene Elongation	keine Rezession	75%	3
	Rezession	25%	1
offene Elongation	keine Rezession	57%	12
	Rezession	43%	9

Datenbasis: n=27

Tabelle 11: Rezession je Freilegung

4.5.1.6. Einstellung in den Zahnbogen und Rotationen

Es zeigten sich keine deutlichen Veränderungen verglichen mit der in Kap. 4.4.1.2. dargestellten, posttherapeutisch festgestellten Einstellung in den Zahnbogen. Auch waren unhängig von der Freilegungsmethode nur selten Rotationen oder Kippungen der eingestellten Zähne verglichen mit deren Zustand unmittelbar nach Behandlungsabschluss feststellbar. Diese Tatsachen weisen daraufhin, dass die untersuchten Behandlungsergebnisse bezüglich der Einstellung der Zähne selbst nach langer Zeit sehr stabil sind (Tabelle 12).

Freilegung	Rotation / Kippung	%	Daten-basis
Fensterung	keine Rotation / Kippung	50%	1
	Rotation / Kippung	50%	1
geschlossene Elongation	keine Rotation / Kippung	100%	4
	Rotation / Kippung	0%	0
offene Elongation	keine Rotation / Kippung	86%	18
	Rotation / Kippung	14%	3

Datenbasis: n=27

Tabelle 12: Rotation / Kippung je Freilegung

4.5.2. Sensibilität und Mobilität

Fünf der nachuntersuchten Zähne wiesen keine thermische Sensibilität auf. Erhöhte Beweglichkeit konnte bei keinem der Zähne aus der Nachuntersuchungsgruppe festgestellt werden.

4.5.3. Radiologische Befunde in der Nachuntersuchungsgruppe

Die folgenden radiologischen Befunde wurden anhand der im Rahmen der klinischen Nachuntersuchung erstellten OPGs erhoben.

4.5.2.1. Alveolarknochenverhältnisse zum Zeitpunkt der klinischen Nachuntersuchung

Bei über 50 % der nachuntersuchten Patienten war radiologisch kein Hinweis auf Knochenabbau in der Umgebung der chirurgisch freigelegten Zähne zu finden. Aufgrund der geringen Fallzahl konnten die in Kap. 4.4.2.1. beschriebenen Signifikanzen bei der klinischen Nachuntersuchung nicht bestätigt werden. Zwar traten horizontale Knochenverluste bei offener Elongation häufiger auf, jedoch konnte dies ebenfalls fallzahlbedingt statistisch nicht geprüft werden (Tabelle 13).

Freilegung	Alveolarknochenniveau	%	Daten-basis
Fensterung	Ohne Besonderheiten	100%	2
	Horizontaler KV	0%	0
	Vertikaler KV	0%	0
geschlossene Elongation	Ohne Besonderheiten	50%	2
	Horizontaler KV	25%	1
	Vertikaler KV	25%	1
offene Elongation	Ohne Besonderheiten	57%	12
	Horizontaler KV	33%	7
	Vertikaler KV	10%	2

Datenbasis: n=27

Tabelle 13: Alveolarknochenniveau je nach Freilegung

4.5.2.2.Lokalisation der Alveolarknochenverluste in der Nachuntersuchungsgruppe

Unabhängig von der Art der Freilegung überwogen auch hier, wie in Kap. 4.4.2.2., die Knochenverluste an den Mesialflächen der betroffenen Zähne. Es war zwar bei der offenen Elongation häufiger Knochenverlust sowohl an den Mesial- als auch an den Distalflächen feststellbar, allerdings konnte dies auf Grund der geringen Fallzahlen statistisch nicht geprüft werden (Tabelle 14).

Freilegung	Lokalisation des AK-Verlustes	%	Daten-basis
Fensterung	0	100%	2
	mesial	0%	0
	distal	0%	0
	mesial & distal	0%	0
geschlossene Elongation	0	50%	2
	mesial	50%	2
	distal	0%	0
	mesial & distal	0%	0
offene Elongation	0	57%	12
	mesial	14%	3
	distal	14%	3
	mesial & distal	14%	3

Datenbasis: n=27

Tabelle 14: Lokalisation des AK-Verlustes bei Nachuntersuchung je nach Art der Freilegung

4.5.2.3. Wurzelresorptionen

Entsprechend der in Kap. 4.4.2.3. dargestellten Ergebnisse (Archivgruppe) konnten auch anhand der im Rahmen der Nachuntersuchung erstellten OPGs nur in wenigen Fällen radiologisch sichtbare Veränderungen der Wurzeln festgestellt werden. Bei 18 der der 27 klinisch nachuntersuchten Zähne konnten radiologisch keine Anzeichen für Resorptionen an den Wurzeln festgestellt werden. Lediglich 7 der chirurgisch freigelegten und anschließend kieferorthopädisch eingestellten Zähne wiesen radiologisch erkennbare leichte Abrundungen der Wurzelspitzen auf und nur in 2 Fällen schien die Wurzelspitze abgerundet und bis zu einem Viertel verkürzt.

5. Diskussion

Die parodontale Situation freigelegter und kieferorthopädisch eingereihter Zähne wird nach wie vor von einigen Autoren als nicht befriedigend beschrieben [66]. In der vorliegenden retrospektiven Studie wurden an einem ausgewählten Patientenkollektiv der Poliklinik für Kieferorthopädie der Universität Würzburg die Parodontalverhältnisse von verlagerten Eck- und Frontzähnen nach kieferchirurgischer Freilegung und anschließender kieferorthopädischer Einstellung untersucht.

5.1. Diskussion der Ergebnisse von Archiv- und Nachuntersuchungsgruppe

In der vorliegenden retrospektiven Langzeitstudie konnten durch die statistische Auswertung der Befunde der Archivgruppe und der Nachuntersuchungsgruppe (vgl. Kap. 3.2.1. und Kap. 3.2.2.) trotz verschiedener chirurgischer Vorgehensweisen nur geringfügige Unterschiede hinsichtlich der parodontalen Verhältnisse nach chirurgischer Freilegung festgestellt werden. Von besonderer Bedeutung war, dass auch die parodontalen Verhältnisse zwischen behandelten Zähnen und ihren unbehandelten Vergleichszähnen nur unerheblich waren, so dass sich daraus keine signifikanten Unterschiede ableiten lassen.

Nach Abschluss der Behandlung zeigte sich in der Archivgruppe bei der Hälfte der eingestellten Zähne kein erhöhter Alveolarknochenverlust. Es konnten in der Archivgruppe, anhand der Fälle mit Alveolarknochenverlust, festgestellt werden, dass die geschlossene Elongation statistisch signifikant am seltensten mit Alveolarknochenverlusten einhergeht (vgl. Kap. 4.4.2.1.). Aufgrund der geringen Fallzahl konnten diese Signifikanzen zwar in der Nachuntersuchungsgruppe tendenziell bestätigt, aber nicht statistisch nachgewiesen werden (vgl. Kap. 4.5.2.1.).

In der Literatur gibt es kontroverse Meinungen über die Auswirkung der kombinierten kieferchirurgisch-kieferorthopädischen Therapie auf das Parodontalgewebe ehemals verlagerter und eingestellter Zähne [13, 32, 89, 88]. In diesem Zusammenhang wurde bereits darauf hingewiesen, dass unterschiedliche Freilegungsmethoden zu unterschiedlichen parodontalen und ästhetischen Ergebnissen führen können [5, 63, 67, 87, 89, 88].

Darüber hinaus ist bekannt, dass die Lage des einzustellenden Zahnes bei Therapiebeginn ein wichtiger, das Behandlungsergebnis maßgeblich beeinflussender Faktor sein kann [3, 56, 62, 65, 66, 84].

Die vorliegende Studie belegt aber auch deutlich, dass sich durch kieferchirurgisch-kieferorthopädische Therapie langfristig erfolgreiche Behandlungsergebnisse bei der Einstellung verlagerter Oberkiefereck- und Frontzähne erzielen lassen. Die von anderen Autoren bereits aufgestellte These, dass die geschlossene Elongation der offenen Elongation hinsichtlich der posttherapeutischen parodontalen Verhältnisse an den eingestellten Zähnen überlegen ist, konnte anhand der erarbeiteten Ergebnisse, zumindest tendenziell bestätigt werden [60, 84, 86].

5.1.1. Diskussion der Parodontalbefunde von Archiv- und Nachuntersuchnungsgruppe

In der vorliegenden retrospektiven Untersuchung waren in der Archivgruppe bei 86% der durch Fensterung, bei 81% der durch geschlossene Elongation, aber bei lediglich 59% der durch offene Elongation behandelten Zähne gesunde Parodontien zu erkennen. In der Nachuntersuchungsgruppe war der Anteil entzündungsfreier und klinisch unauffälliger Parodontien sogar noch höher. Dies könnte daran liegen, dass die Ergebnisse der Archivgruppe auf unmittelbar nach Therapieende aufgenommenen Befunden basierten. Die erschwerten Hygienebedingungen während einer kieferorthopädischen Behandlung können parodontale Veränderungen bewirken und wurden in der Literatur bereits häufig

als mögliche Gründe für Alveolarknochenverlust, Wurzelresorption, Gingivitis und den regelmäßig darauf folgenden Attachmentverlust beschrieben [74, 89, 92].
Ein weiterer Grund für die günstigeren Ergebnisse ist das selektierte Patientengut einer Langzeitnachuntersuchung an sich. Die Patienten, die sich zu einer solchen Nachuntersuchung einfinden, sind in der Regel motivierter, engagierter und haben eine höhere Compliance.
In der vorliegenden Studie wurden in der Nachuntersuchungsgruppe insgesamt nur geringe Abweichungen der Breite der keratinisierten Gingiva bei den behandelten Zähnen festgestellt (Kap. 4.5.1.4.). Aufgrund der zu geringen Fallzahl war es nicht möglich Zusammenhänge zwischen der Freilegungsmethode und der Breite der keratinisierten Gingiva der eingestellten Zähne herzustellen. Dagegen konnten *Rechmann et al.* 1987 eine signifikant größere Breite fixierter und keratinisierter Gingiva bei natürlich durchgebrochenen Eckzähnen im Vergleich zu operativ freigelegten Zähnen belegen [63]. Wie auch in der vorliegenden Studie (Kap. 4.5.1.3.) unterschieden sich Sulkus-Blutungsindices der freigelegten und die der Kontrollzähne nicht. Allerdings konnten *Rechmann et al.*, anders als in der vorliegenden Studie, für die freigelegten Eckzähne signifikant höhere Sulkussondierungstiefen an den betroffenen Zähnen nachweisen [63]. Signifikant größere Taschensondierungstiefen konnten auch *Becker et al.* bei vormals verlagerten Eckzähnen im Vergleich zu kontralateralen Kontrollzähnen zeigen. Die Werte für die befestigte Gingiva waren, wie auch in der vorliegenden Studie, in ihrer Untersuchung für die behandelte und die Kontrollseite annähernd gleich [7]. *Hansson und Linder-Aronson* fanden ebenso wie auch *Woloshyn et al.* und *Hansson und Rindler,* signifikant tiefere TST an den mesialen Flächen behandelter Eckzähne, während *Wisth et al.* tiefere TST an den distalen Flächen fanden [32, 33, 89, 91].
Schon 1976 beschrieben *Wisth et al.* die geschlossene Elongation im Vergleich zur offenen Elongation als das schonendere Verfahren. In ihrer Langzeitnachuntersuchung, die 1-27 Jahre nach Behandlungsabschluss durchgeführt wurde, konnten die Autoren einerseits signifikant tiefere Taschensondierungstiefen (TST) palatinal an den durch geschlossene Elongation

behandelten Eckzähnen nachweisen, andererseits war der Attachmentverlust bukkal und palatinal der mittels offener Elongation behandelten Eckzähne signifikant größer und variierte dort mehr. Allerdings beschrieben die Autoren die Unterschiede ihrer Ergebnisse zwischen den beiden Vorgehensweisen bezüglich der parodontalen Verhältnisse als relativ gering. Sie erwähnten die Vorteile der offenen Elongation (verkürzte Behandlungsdauer und die Möglichkeit der Inspektion des zu bewegenden Zahnes während der Behandlung) und stellten es dem Behandler frei, welche der beiden Methoden er zur Einstellung retinierter und verlagerter Zähne nutzen möchte [88].

Auch *Odenrick und Modeer* kamen 1978 in einer vergleichenden Untersuchung zu dem Ergebnis, dass die geschlossene Elongation weniger parodontale Probleme zur Folge hat als die offene Elongation. Sie führen die erleichterte orale Hygiene der geschlossenen Elongation als einen der Vorteile gegenüber anderen chirurgischen Verfahren an [60].

Tegsjo et al. verglichen1984 die parodontalen Verhältnisse in Korrelation zu dem gewählten chirurgischen Verfahren. Sie verglichen die radikale Freilegung, d.h. die vollständige und großzügige Exzision des den Zahn umgebenden Gewebes mit einer moderateren Variante, die der offenen Elongation entspricht. Sie kamen zu dem Schluss, dass radikal freigelegte Zähne häufiger langfristige mukogingivale Probleme aufweisen als Zähne, die mittels apikalem Verschiebelappen (offene Elongation) freigelegt wurden [78].

Vermette et al. untersuchten 1995 die Auswirkung offener und geschlossener Elongation auf die parodontalen Verhältnisse bei vestibulär verlagerten Oberkieferfrontzähnen. Sie kamen zu dem Schluss, dass es bei der offenen Elongation mehr unerwünschte Erscheinungen bezüglich der Ästhetik als bei der geschlossenen Elongation gibt, allerdings unterschieden sich auch in ihrer Untersuchung die parodontalen Verhältnisse statistisch nicht signifikant [84].

Watted et al. beschreiben die geschlossene Elongation insbesondere im Hinblick auf Gingivaverlauf und Attachmentniveau als eine Methode mit posttherapeutisch physiologischen Ergebnissen. Zudem sind die Ergebnisse der vertikalen Einstellung stabiler [86].

Die Elongation oberer Eckzähne wird in mehreren Untersuchungen innerhalb selektierter oder unselektierter Kollektive unter Anwendung verschiedener kieferorthopädischer Verfahren in etwa 90% als erfolgreich beschrieben [9, 37, 40, 65]. In den in der vorliegenden Arbeit untersuchten Gruppen konnten sogar über 95% der elongierten Oberkiefereck- und Frontzähne erfolgreich in den Zahnbogen eingeordnet werden. Anders als in den Untersuchungen von *Blair et al.* konnte in der vorliegenden Untersuchung auch eine langfristige Stabilität der Einstellung der Zähne unabhängig von der Freilegungsmethode festgestellt werden [13].

Die Einstellung verlagerter und retinierter oberer Frontzähne wird in der Literatur aufgrund der geringeren Häufigkeit nicht so eingehend behandelt. Allerdings wies *Hüsgen* schon 1980 daraufhin, dass es sich insbesondere nach Traumata als besonders schwierig erweist Frontzähne mittels chirurgischer Freilegung und anschließender kieferorthopädischer Elongation einzustellen [40].

5.1.2. Diskussion der Alveolarknochenverhältnisse von Archiv- und Nachuntersuchungsgruppe

Nahezu die Hälfte der radiologischen Befunde der vorliegenden Studie war in beiden Gruppen bezüglich des Alveolarknochenniveaus am eingestellten Zahn unauffällig. In der Archivgruppe konnten jedoch anhand der Fälle, in denen Alveolarknochenverlust feststellbar war, statistisch signifikante Unterschiede hinsichtlich der Freilegungsmethoden gezeigt werden (vgl. Kap. 4.4.2.1.). Zähne, die mittels geschlossener Elongation behandelt worden waren, zeigten im Vergleich zu den durch Fensterung behandelten signifikant häufiger keinen Alveolarknochenverlust. In einer vergleichenden Studie von *Wisth et al.* über die offene und die geschlossenen Elongation unterschied sich die Höhe des interdentalen Knochens nicht signifikant zwischen beiden Gruppen, allerdings variierte sie deutlicher in der Gruppe der offenen Elongation [88].

Wie auch von *Hansson und Rindler* 1998 beschrieben, waren die Knochenverluste in der vorliegenden Studie in beiden Gruppen vorwiegend an der

mesialen Wurzelfläche lokalisiert [33]. Auch in früheren Studien wurde schon von deutlichem Attachmentverlust nach der Einstellung und Distalisierung von verlagerten Eckzähnen an der „Druckseite“ der bewegten Zähne berichtet [74, 92]. *Wisth et al.* fanden dagegen tiefere Taschensondierungstiefen an den Distalflächen (Zugseiten) eingestellter Eckzähne [89].

Dass jede Zahnbewegung und damit jede kieferorthopädische Therapie an sich unabhängig von einem chirurgischen Eingriff zu einem Abbau, Anbau und Umbau von Alveolarknochen führen kann, ist unumstritten [92].

Kohavi, Becker und Zilberman untersuchten 1984 verschiedene Faktoren zur Einstellung palatinal verlagerter Eckzähne. Sie überprüften durchschnittlich 2,3 Jahre nach Abschluss der Behandlung die Behandlungsergebnisse unter Berücksichtigung der räumlichen Ausdehnung der chirurgischen Freilegung und der nötigen Zahnbewegung. Sie konnten feststellen, dass das Ausmaß der Knochenentfernung während der chirurgischen Freilegung mit den Alveolarknochenverhältnissen nach Abschluss der Behandlung korreliert [45]. Auch *Mc Donald und Yap* konnten mit ihren Studien belegen, dass ausgedehntes Osteotomieren und das Freilegen der Krone eines verlagerten Zahnes über die Schmelz-Zementgrenze hinaus häufig zu bleibenden Knochenverlusten nach dessen Einstellung führt [53]. Ein Substanzschonendes und atraumatisches chirurgisches Vorgehen wirkt sich demnach positiv auf die parodontale Situation nach Abschluss der kieferorthopädischen Behandlung aus. Auch die Extraktion benachbarter Prämolaren scheint Einfluss auf die posttherapeutische parodontale Situation der betroffenen Eckzähne zu haben (Kap. 4.4.2.4.). Ebenfalls spielt der Grad der notwendigen Zahnbewegung, im Hinblick auf das unterstützende Knochengewebe, eine wichtige Rolle. So scheint das Ausmaß der Zahnbewegung mit dem dauerhaften Knochenabbau zu korrelieren [45]. Auch die mittels der kieferorthopädischen Apparaturen applizierte Kraft wirkt sich auf die den Zahn umgebenden Gewebe aus. So konnten *Komposch et al.* in einer retrospektiven Studie nachweisen, dass Eckzähne, die chirurgisch freigelegt und anschließend durch festsitzende kieferorthopädische Apparaturen eingeordnet wurden

signifikant höhere Wurzelresorptionen an den Nachbarzähnen aufwiesen, als diejenigen deren Einordnung durch abnehmbare Apparaturen erfolgt war [46].
Die hohe langfristige Stabilität der Einstellung, sowie die geringen langfristigen parodontalen Probleme bei dem in vorliegenden Studie untersuchten Patientengut lassen sich unter anderem auf die Tatsache zurückführen, dass nahezu alle Patienten in der vorliegenden Studie mittels herausnehmbaren oder kombiniert herausnehmbar-festsitzenden Apparaturen therapiert wurden (Kap. 4.2.). Die Ergebnisse der vorliegenden Studie verifizieren, dass der moderate Umgang mit orthodontischen Kräften positiven Einfluss auf die langfristigen Parodontalverhältnisse hat. Dies wird auch dadurch bestätigt, dass in der vorliegenden Arbeit bei keinem der nachuntersuchten Zähne erhöhte Lockerungsgrade (Kap. 4.4.1.4.) festgestellt werden konnten.

5.2. Diskussion der Methodik

Alle 74 in die Studie aufgenommenen Patienten wurden zur Nachuntersuchung eingeladen. Leider konnten nur 23 an der klinischen Nachuntersuchung teilnehmen. Die Patienten wurden zwischen 2 und 27 Jahren nach Einstellung der verlagerten Zähne nachuntersucht. Der teilweise sehr große zeitliche Abstand zwischen Behandlung und Nachuntersuchung ermöglicht es, langfristige Auswirkungen der Therapie auf den Zustand der betroffenen Zähne und ihrer Parodontien zu beurteilen. Allerdings führte gerade dieses lange Zeitintervall zwischen Behandlung und Nachuntersuchung auch dazu, dass nur 23 Patienten der Archivgruppe klinisch nachuntersucht werden konnten. Diese Tatsache machte es schwierig statistisch relevante Schlüsse hinsichtlich der Ergebnisse zu ziehen. Vielmehr konnten die in der klinischen Nachuntersuchung gewonnenen Ergebnisse nur deskriptiv betrachtet werden und haben daher häufig nur orientierenden Charakter.

5.2.1. Kriterien zur Beurteilung des Zustandes des Parodontiums

Laut *Eschler et al.* sind die wichtigsten Kriterien zu einer Beurteilung des Zustandes des Parodontiums die Entzündungsneigung der Gingiva, Taschentiefe, Zahnbeweglichkeit und radiologischer sichtbarer Schwund des Zahnhalteapparates [25]. Daher wurden in erster Linie auch diese Parameter in der vorliegenden Studie zur Beurteilung des Parodontiums von Patienten, die sich in ihrer Vergangenheit einer chirurgischen Freilegung und anschließender kieferorthopädischer Einstellung unterzogen hatten, nachuntersucht. Es bleibt zu bedenken, dass die parodontalen Verhältnisse, insbesondere bei einem so langen Nachuntersuchungsintervall, sehr von der Oralhygiene und den Lebensgewohnheiten der untersuchten Patienten abhängig sind. Um festzustellen, in wieweit das gesamte Parodontium von Problemen belastet ist, wurde deshalb in der vorliegenden Studie der CPITN (Kap. 3.5.) angewendet. Da nur bei zwei der nachuntersuchten 23 Patienten der Grad 3 in mindestens einem der drei Oberkiefersextanten auftrat, kann jedoch bei 21 insgesamt von guten parodontalen Verhältnissen im Oberkiefer ausgegangen werden. Diese Feststellung wird auch durch die Tatsache gestützt, dass bei nahezu allen nachuntersuchten Patienten keine Veränderungen oder sogar Verbesserungen des Parodontalzustandes im Vergleich zu den nach Behandlungsabschluss erstellten Befunden festgestellt wurden (Kap.4.5.1.2.).

5.2.2. Radiologischer Teil der Untersuchung

Schon 1966 beschrieb *Schopf* das OPG als ein nützliches Instrumentarium bei der kieferorthopädischen Befunderhebung [70]. Die räumliche Lokalisierung verlagerter Zähne, anhand der relativen Vergrößerung im OPG, ist grundsätzlich möglich [16, 90, 28]. Für die Winkelmessung im Front- und Prämolarengebiet ist das OPG allerdings nur bedingt geeignet ist [70]. Nach *Flemmig* ist die Zeichenschärfe des OPGs zur detaillierten Röntgendiagnostik des marginalen Parodontiums im Frontzahnbereich nur selten befriedigend. So haben sich zur vollständigen parodontalen Befunderhebung Röntgenstatus mit mindestens 14 in

Paralleltechnik erstellten intraorale Zahnfilme bewährt [27]. Dennoch wurden in der vorliegenden Studie OPGs zur radiologischen Untersuchung genutzt. Da bei Behandlungsende bei allen Patienten routinemäßige Panoramaaufnahmen erstellt worden waren, war es möglich diese mit denjenigen, die zum Zeitpunkt der Nachuntersuchung aufgenommen wurden, zu vergleichen. Zudem wurden die nachuntersuchten Patienten so geringerer Strahlenbelastung ausgesetzt. Auf Grund der zu geringen Reliabilität des Verfahrens hat die Beurteilung der Alveolarknochenverhältnisse anhand des Orthopantomograms, ohne weitere standardisierte Aufnahmetechniken vorwiegend orientierenden Charakter und ist nur relativ zu betrachten. Dennoch lassen sich die Ergebnisse innerhalb der Studie, da sie bei allen Patienten gleichermaßen durchgeführt worden sind, gut mit einander vergleichen [2, 7].

6. Zusammenfassung

Die Aufgabe und das Ziel dieser retrospektiven Untersuchung bestand darin, die parodontalen Verhältnisse retinierter und verlagerter Eck- und Frontzähne des Oberkiefers nach kieferorthopädischer Einstellung zu untersuchen und mögliche Unterschiede in Abhängigkeit von der initial angewandten chirurgischen Freilegungsmethode aufzuzeigen.
Die chirurgischen Freilegungsmethoden die in den untersuchten Fällen zur Anwendung kamen waren die offene Elongation, die geschlossene Elongation und die Fensterung.
Zur Untersuchung der Fragestellung wurden die archivierten Unterlagen von 74 Patienten, die zwischen 1973 und 1999 in der Poliklinik für Kieferorthopädie der Universität Würzburg behandelt worden waren, ausgewertet. Dieses Kollektiv bestand aus 38 männlichen und 36 weiblichen Patienten mit 94 verlagerten Zähnen. Hiervon waren 68 Eckzähne und 26 Frontzähne. 23 dieser Patienten konnten anschließend nachuntersucht werden. Die Befunde wurden in einer speziell hierfür erstellten relationalen Datenbank gespeichert und statistisch ausgewertet.

Die Ergebnisse dieser retrospektiven Studie lassen sich nach kritischer Auswertung wie folgt zusammenfassen:

- Unabhängig von der Art der chirurgischen Freilegung konnte in den überwiegenden Fällen an den eingestellten Zähnen ein morphologisch und funktionell gesundes Parodont festgestellt werden. Dies entspricht auch weitgehend den in der Literatur diskutierten Ergebnissen [13, 34]
- Der Alveolarknochenverlust war in der Mehrzahl der Fälle ebenfalls gering. Hierbei zeigten die durch geschlossene Elongation eingestellten Zähne statistisch signifikant geringeren Knochenverlust.

- Über 95% der verlagerten und retinierten Zähne konnten langfristig stabil in den Zahnbogen eingeordnet werden. Dies korreliert mit den Ergebnissen anderer Autoren [9, 37, 40, 65].
- Insgesamt scheint die geschlossene Elongation gegenüber den übrigen Freilegungsmethoden einem geringfügigen, statistisch jedoch nicht signifikanten Vorteil hinsichtlich des Einstellungsergebnisses zu besitzen. Zu dieser Folgerung kommen auch die Autoren anderer Studien [60, 84, 86, 88].

Die kieferchirurgisch-kieferorthopädische Einstellung retinierter und verlagerter Zähne stellt für die Behandler eine Herausforderung dar. Die Ergebnisse der häufig jahrelangen Behandlung hängen nach Einschätzung vieler Autoren von mehreren Faktoren ab. Die Ausganglage bei Behandlungsbeginn scheint dabei eine wesentliche Rolle zu spielen [3, 56, 62, 65, 66, 84]. Des Weiteren konnten wir mit unseren Ergebnissen zeigen, dass die geschlossene Elongation hinsichtlich der posttherapeutisch parodontalen Verhältnisse einen geringen Vorteil gegenüber anderen Freilegungsmethoden zu haben scheint.
Dieser Vorteil konnte jedoch, wie viele andere Ergebnisse unserer Untersuchung nicht statistisch signifikant bewiesen werden. Dennoch konnten wir mit unserer Untersuchung zahlreiche Ergebnisse in einer deskriptiv relevanten Form darstellen. Aufgrund der statistisch geringen Fallzahlen haben diese Resultate zwar nur orientierenden Charakter konnten aber viele in der Literatur beschriebene Hypothesen und Tendenzen bestätigen.

7. Literatur

1. **Aitasalo K., Lehtinen Rosala E.**

   An orthopantomographic study of prevalence of impacted teeth

   Int J Surg 1972; 1: 117

2. **Alstad S., Zachrisson B.U.**

   Longitudinal study of periodontal condition associated with orthodontic treatment in adolescents

   Am J Orthod 1979; 76(3): 277-286

3. **Artun J., Osterberg S.K., Joondeph D.R.**

   Long-term periodontal status of labially erupted canines following orthodontic treatment

   J Clin Periodontal 1986; 13: 856-861

4. **Atre A.**

   Der Durchbruchsweg der ersten Molaren und der bleibenden mittleren Schneidezähne

   Medizinische Dissertation, Bonn 1958

5. **Barwart O., Moschen I., Manhartsberger C., Richter M., Ulmer H.**

   Die parodontale Situation retinierter Eckzähne nach kieferorthopädischer Einreihung

   Prakt Kieferorthop 1993; 7: 129-136

6. **Barwart O., Schamberger D., Richter M., Ulmer H.**

Zur funktionellen Wertigkeit kieferorthopädisch eingereihter retinierter Eckzähne

Fortschr Kieferorthop 1994; 55(3): 104-110

7. **Becker A., Kohavi D., Zilberman Y.**

Periodontal status following the alignment of palatally impacted canine teeth.

Am J Orthod 1983; 84(4): 332-6

8. **Becker A., Shpack N., Shteyer A.**

Attachment bonding to impacted teeth at the time of surgical exposure

Eur J Orthod 1996; 18: 457-463

9. **Beckers H., Neufang H.J.**

Zur operativen Freilegung und orthodontischen Einordnung retinierter und verlagerter Zähne

Dtsch Zahnarztl Z 1983; 38: 532-537

10. **Berten J.L., Schmelzeisen R., Schwarz M.**

Die operative Freilegung retinierter und verlagerter Zähne der zweiten Dentition

Dtsch Zahnarztl Z 1987; 42: 167-170

11. **Bishara S.**

Impacted maxillary canines - a review

Am J Orthod Dentofac Orthop 1992; 101: 159-171

12. **Bishara S.E., Kommer D.D., McNeil M.H., Montagano L.N., Oesterle L.J., Youngquist H.W.**

Management of impacted canines

Am J Orthod 1976; 69(4): 371-87

13. **Blair G.S., Hobson R.S., Leggat T.G.**

Posttreatment assessment of surgically exposed and orthodontically aligned impacted maxillary canines

Am J Orthod Dentfac Orthop 1998; 113(3): 329-332

14. **Brin I., Solomon Y., Zilberman Y.**

Trauma as a possible etiologic factor in maxillary canine impaction

Am J Orthod Dentofac Orthop 1993; 104:132-7

15. **Broadbent B.H.**

Ontogenic development of occlusion

Angle Orthodontist 1941; 11: 223-241

16. **Chaushu S., Chaushu G., Becker A.**

The use of panoramic radiographs to localize displaced maxillary canines

Oral Surg, Oral Med, Oral Pathol, Oral Radiol, Endod, 1999; 88(4): 511-516

17. **Dachi S.F., Howell F.V.**

A survey of 3874 routine full mouth radiographs.

Oral Surg, Oral Med, Oral Pathol, 1961; 14: 1165-1169

18. Dausch- Neumann D.

Der Durchbruchsweg bleibender Eckzähne

Fortschr Kieferorthop 1970; 31: 9-16

19. Diedrich P.

Die kieferorthopädische Einordnung retinierter Zähne

Dtsch Zahnärztekalender München Hauser 1986: 84-101

20. Droschl H., Eskici A., Pilarz G.F.

Die Behandlung retinierter Front- und Eckzähne – eine gemeinsame Aufgabe für Kieferchirurgen und Kieferorthopäden

Fortschr Kieferorthop 1977; 38: 161-170

21. Ericson S., Kurol J.

CT diagnosis of ectopically erupting maxillary canines – a case report

Eur J Orthod 1988; 10: 115-120

22. Ericson S., Kurol J.

Early treatment of palatally erupting maxillary canines by extraction of the primary canines

Eur J Orthod 1988; 10: 283-295

23. Ericson S., Kurol J.

Longitudinal study and analysis of clinical supervision of maxillary canine eruption

Community Dent Oral Epidemiol 1984; 14(3): 172-176

24. Ericson S., Kurol J.

Radiographic assessment of maxillary canine eruption in children with clinical signs of eruption disturbance

Eur J Orthod 1986; 8: 133-140

25. Eschler J., Maushart R., Witt E.

Über den Parodontalzustand nach Prämolarenextraktion im Rahmen der kieferorthopädischen Behandlung mit Berücksichtigung des Extraktionszeitpunktes

Fortschr Kieferorthop 1969; Bd. 30: Heft 3

26. Fleischer-Peters A.

Causative correlations in dentition tarda

Fortschr Kieferorthop 1970; 31(1): 27-37

27. Flemmig T.F.

Parodontologie - Ein Kompendium

Georg Thieme Verlag Stuttgart, New York, 1993

28. Fox N.A., Fletcher G.A., Horner K.

Localizing maxillary canines using dental panoramic tomography

Br Dent J 1995; Dec: 9-23

29. Freisfeld M., Dahl I.A., Jager A., Drescher D., Schuller H.

X-ray diagnosis of impacted upper canines in panoramic radiographs and tomographs

J Orofac Orthop 1999; 60(3):177-184

30. Gabka I., Kaspar E.

Statistische Übersicht über retinierte Zähne

Fortschr Kieferorthop 1975; 36: 331-339

31. Grover P.S., Lorton L.

The incidence of unerupted permanent teeth and related clinical cases

Oral Surg, Oral med, Oral pathol 1985; 59: 420-429

32. Hansson C., Linder-Aronson S.

Gingival status after orthodontic treatment of impacted upper canines

Trans Eur Orthod Soc. 1972; 433-441

33. Hansson C., Rindler A.

Periodontal conditions following surgical and orthodontic treatment of palatally impacted maxillary canines—a follow-up study

Angle Orthod 1998; 68(2):167-172

34. Harzer W., Seifert D. Mahdi Y.

Die kieferorthopädische Einordnung retinierter Eckzähne unter besonderer Berücksichtigung des Behandlungsalters, der Angulation und der dynamischen Okklusion

Fortschr Kieferorthop 1994; 55(2): 47-53

35. Hausamen J.E., Machtens E., Reuther J.

Mund-, Kiefer- und Gesichtschirurgie

3. Auflage, Springer-Verlag Berlin Heidelberg New York; 1995

36. Heckmann U.

Tooth retention, its causes and therapeutic possibilities

Zahnärztl Welt Zahnärztl Rundsch ZWR Zahnärztl Reform1966; 67(1): 8-13

37. Herren P.

Die Indikationsstellung bei Retention des oberen Eckzahnes

SMfZ / RMSO 1969; 79(3): 372-386

38. Hotz R.

Retention of deciduos molars

Schweiz Monatsschr Zahnheilk 1980; 90: 803-813

39. Hotz R.

Orthodontie in der täglichen Praxis : Möglichkeiten und Grenzen im Rahmen der Kinderzahnheilkunde

1954 Verlag Hans Huber, Bern

40. Hüsgen W.

Einstellung retinierter Frontzähne – Eine retrospektive Studie -

Fortschr Kieferorthop 1980; 41(4): 458-465

41. Jacoby H.

The etiology of maxillary canine impactions

Am J Orthod 1983; 84: 125-132

42. Karwetzky R.

Importance of cuspid occlusion in space closure in the maxilla

Fortschr Kieferorthop 1969; 30(2):189-93

43. Kettle M.A.

Treatment of unerupted maxillary canine

Trans Br Soc Orthod 1957: 74-84

44. Kloeppel J.G.

Der “verlagerte” Eckzahn

Fortschr Kieferorthop 1979; 40: 151-166

45. Kohavi D., Becker A., Zilverman V.

Surgical exposure, orthodontic movement, and final tooth position as factors in periodontal break-down of treated palatally impacted canines

Am J Orthod 1984; 85: 72-77

46. Komposch G., Anhalt H.

Die kieferorthopädische Einordnung verlagerter Zähne – Indikation, Technik, Ergebnisse

Dtsch Zahnarztl Z 1987; 42: 162-166

47. Kramer R.M., Williams, A.C.

The incidence of impacted teeth. A survey at Harlem Hospital

Oral Surg 1976; 42: 847

48. Kristen K.

Impacted teeth

ZWR 1978; 87(4): 167-170

49. Kuftinec M.M., Shapira Y.

The impacted maxillary canine: II Clinical approaches and solution

Journal of dentistry for children 1995; Sept-Oct: 325-334

50. Leivesley W.D.

Minimizing the problem of impacted and ectopic canines

ASDC J Dent Child 1984; 51(5): 367-70

51. Lieb G.

Zur therapeutischen Beuteilung retinierter Front- und Eckzähne

Dtsch Zahnarztl Zeitschr 1962; 17: 40-48

52. McBride L.J.

Traction – a surgical/orthodontic procedure

Am J Orthod 1979; 76: 287-299

53. McDonald F., Yap W.L.

The surgical exposure and application of direct traction of unerupted teeth

Am J Orthod 1986; 89(4): 331-40

54. Mead S.V.

Incidence of impacted teeth

Int J Orthodont 1930; 16: 885

55. Miller B.H.

Influence of congenitally missing teeth on the eruption of the upper canine

Trans Br S Stud Orthod 1963; 50:17-24

56. Modeer T., Odenrick L.

Post-treatment periodontal status of labially erupted maxillary canines

Acta Odontolog Scand 1980; 38(4): 253-6

57. Moss J.P.

Autogenous transplantation of maxillary canines

J Oral Surg 1968; 26: 775

58. Moyers R.E.

Handbook of Orthodontics ed 2

Year Book Medical Publishers Inc., pp. 83-88 Chicago 1963

59. Nordenram A., Strömberg C.

Positional variations of the impacted upper canine

Oral Surg 1966; 42: 529

60. Odenrick L., Modeer T.

Periodontal status following surgical-orthodontic alignment of impacted teeth

Acta Odontol Scand 1978; 36; 233-236

61. Paatero Y.V., Kiminki A.

Further study of the palato-labial position of retained upper canines

Suom Hammaslääk Toim 1962; 58: 294

62. Patrick F., McSherry B.A., Orth F.D.S., Orth M.

The ectopic maxillary canine: a review

Br J Orthod 1998; 25: 209-216

63. Rechmann P., Schreiner G., Herforth A.

Nachuntersuchung zur parodontalen und mukogingivalen Situation nach operativer Eckzahnfreilegung

Dtsch Zahnarztl Z 1987; 42(5): 489-493

64. Röhrer A.

Displaced and impacted canines

Int J Orthodont 1929; 15:1003

65. Sass T.

Erfolg und Misserfolg bei der Elongationsbehandlung oberer Eckzähne

Dtsch Zahnarztl Z 1986; 41(2): 171-173

66. Sass T.

Parodontale Probleme nach operativer Freilegung retinierter Eckzähne des Oberkiefers

Dtsch Zahnarztl Z 1986; 41(2): 234-236

67. Sass T.

Zur Einordnung retinierter Eckzähne des Oberkiefers unter prognostisch ungünstigen Voraussetzungen

Dtsch Zahnarztl Z 1987; 42: 174-176

68. Schmuth G.P.F., Freisfeld M., Köster O., Schüller H.

The application of computerized tomography (CT) in cases of impacted maxillary canines

Eur J Orthod 1992; 14: 296-301

69. Schopf P.

Curriculum Kieferorthopädie; Bd.1

Quintessenzverlag 1994

70. Schopf P.

Längen- und Winkelmessungen am Orthopantomogramm

Fortschr Kieferorthop 1966; 27: 107-116

71. Shah R.M., Boyd M.A., Vakil T.F.

Studies of permanent tooth anomalies in 7886 Canadian individuals

Journal of the Canadian Dental association 1978; 44: 262-264

72. Shapira Y., Kuftinec M.M.

Early diagnosis and interception of potential maxillary canine impaction

J Am Assoc 1998; 129(10): 1450-1454

73. Sharpe W.B., Reed D., Subtelny A., Polson

Orthodontic relapse, apical root resorption and crestal alveolar bone levels

Am J Orthod 1987; 91: 252-258

74. Sjolien T., Zachrisson B.U.

Periodontal bone support and tooth length in orthodontically treated and untreated persons

Am J Orthod 1973; 64(1): 28-37

75. Stanley G.J.

Palatally impacted canines: aetiology of impaction and the scopa for interception. Report of cases outside the guidelines for interception

Australian Dental Journal 1994; 39(4): 206-211

76. Stellzig A., Basdra E.K., Komposch G.

Zur Ätiologie der Eckzahnverlagerung- eine Platzanalyse

Fortschr Kieferorthop 1994; 55(3): 97-103

77. Tammoscheit U.G.

The importance of support zones and changes in their areas

Freie Zahnarzt 1975; 19(8): 22-25

78. Tegsjo U., Valerius-Olsson H., Andersson L.

Periodontal conditions following surgical exposure of unerupted maxillary canines — a long term follow-up study of two surgical techniques

Swed Dent J 1984; 8(6): 257-263

79. Thilander B., Myrberg N.

The prevalence of malocclusion in Swedish school children

Scand Dent Res 1973; 81: 12-20

80. Thilander, B. and Jacobson, S.O.

Local factors in impaction of maxillary canines

Acta Odontol Scand 1968; 26: 145-168

81. Tränkmann J.

Ätiologie, Diagnose und Therapie retinierter Eckzähne

Prakt Kieferorthop 1987; 1: 217-236

82. Tränkmann J.

Häufigkeit retinierter Zähne der 2. Dentition

Dtsch Zahnarztl Z 1973; 28: 415-420

83. Trauner R., Byloff-Clar H., Stepantschitz E.

Vererbung und Entwicklung der Zahn- und Kieferstellunganomalien

Fortschr Kieferorthop 1961; 1-71

84. Vermette M.E., Kokich V.G., Kennedy D.B.

Uncovering labially impacted teeth: apically positioned flap and closed-eruption

Angle Orthod 1995; 65(1): 23-33

85. Watted N., Teuscher T, Reinhart E.

Einordnung verlagerter Eckzähne im Oberkiefer Teil 1: Palatinal verlagerte Eckzähne

Kieferorthop 1999; 13: 19-34

86. Watted N., Teuscher T., Reinhart E.

Einordnung verlagerter Eckzähne im Oberkiefer Teil 2: Bukkal verlagerte Eckzähne

Kieferorthop 1999; 13: 103-114

87. Wise R.J.

Periodontal diagnosis and management of the impacted maxillary cuspid

Int J Period Restor Dent 1981; 1: 56-73

88. Wisth P.J., Norderval K., Booe O.E.

Comparison of two surgical methods in combined surgical-orthodontic correction of impacted maxillary canines

Acta Odontolog Scand 1976; 34(1): 53-57

89. Wisth P.J., Norderval K., Booe O.E.

Periodontal status of orthodontically treated impacted maxillary canines

Angle Orthod 1976; 46(1): 69-76

90. Wolf J.E., Mattila K.

Localization of impacted maxillary canines by panoramic tomography

Dentomaxillofac Radiol 1979; 8: 85-91

91. Woloshyn H., Artun J., Kennedy D.B., Joondeph D.R.

Pulpal and periodontal reactions to orthodontic alignment of palatally impacted canines

Angle Orthod 1994; 64(4): 257-264

92. Zachrisson B.U., Alnaes L.

Periodontal condition in orthodontically treated and untreated individuals II Alveolar bone loss: radiographic findings

Angle Orthod 1974; 44: 48-55

93. Zilberman Y., Cohen B., Becker A.

Familial treatment in anomalous lateral incisors and related phenomena

Eur J Orthod 1990; 135-139

Danksagung

Herrn Prof. Dr. Emil Witt möchte ich meinen herzlichen Dank für die freundliche Überlassung des Dissertationsthemas, die fachlichen Anregungen während der Arbeit sowie für die Erstellung des Referates aussprechen.

Herrn Prof. Dr. Ulrich Schlagenhauf danke ich herzlich für die Übernahme des Koreferates.

Den Mitarbeiterinnen der Poliklinik für Kieferorthopädie danke ich für ihre Hilfsbereitschaft beim Auffinden und Durchsehen der vielen Patientenunterlagen.

Den Mitarbeitern und Mitarbeiterinnen der Röntgenabteilung der ZMK danke ich für die zuverlässige Hilfe beim Erstellen der Röntgenbilder.

Lebenslauf

Persönliche Daten:

Name:	Kochel, geb. Beifuss
Vorname:	Janka
Geburtsdatum:	02.04.76
Geburtsort:	Köln
Konfession:	evangelisch
Familienstand:	verheiratet
Anschrift:	Brettreichstrasse 7 97074 Würzburg

Eltern:

Vater:	Wendelin Beifuss geb.:17.09.50 in Frauendorf Zahnarzt
Mutter:	Katharina Beifuss, geb.: 26.06.50 in Berlin, verstorben 11.07.1993

Schulbildung:

1986-1995	Peutinger-Gymnasium in Ellwangen/Jagst
1995	Abitur

Hochschulbildung:

WS 1995 – WS 2000	Studium der Zahnheilkunde an der Julius-Maximilians-Universität zu Würzburg
Dezember 2000	Approbation als Zahnärztin

Berufstätigkeit:

Mai 2001 bis Juni 2003	Schulzahnärztin in Winterthur
Seit Juli 2003	angestellte Zahnärztin in Würzburg