Aus der Klinik und Poliklinik für Frauenheilkunde und Geburtshilfe der Universität Würzburg Direktor: Univ.-Prof. Dr. med. A. Wöckel

Ergebnisse der gynäkolgischen Descensuschirurgie unter Verwendung des GYNECARE PROLIFT® prolenemesh am Krankenhaus Agatharied

Inaugural - Dissertation
zur Erlangung der Doktorwürde der
Medizinischen Fakultät

der

Julius-Maximilians-Universität Würzburg

vorgelegt von

Christian Döring
aus Tegernsee

Würzburg, Juli 2014

Referentenblatt

Referent: Prof. Dr. med. J. Martius

Korreferent: Prof. Dr. med. H. Riedmiller

Dekan: Prof. Dr. Matthias Frosch

Tag der mündlichen Prüfung: 12. März 2015

Der Promovend ist Arzt

Inhaltsverzeichnis

Inhaltsverzeichnis ..... **IV**

Tabellenverzeichnis ..... **VI**

Abbildungsverzeichnis ..... **VII**

1 Einleitung **1**
1.1 Der Descensus genitalis **1**
1.1.1 Epidemiologie und Ätiologie des Descensus genitalis **1**
1.1.2 Systematik, Definition und Stadieneinteilung des Descensus genitalis **2**
1.1.3 Klinische Symptomatik **11**
1.1.4 Diagnostik **13**
1.1.5 Therapie des Descensus genitalis **14**
1.1.5.1 Konservative Therapie des Descensus genitalis **14**
1.1.5.2 Operative Therapie des Descensus genitalis **15**
1.2 Ziel und Fragestellung der Arbeit **17**

2 Patientinnen und Methodik **18**
2.1 Aufbau der Studie und Patientinnencharakteristika **18**
2.2 Instrumentarium und Netzimplantate **28**
2.3 Operatives Vorgehen **31**
2.3.1 Vordere Netzimplantation **31**
2.3.2 Hintere Netzimplantation **33**
2.3.3 Komplette Netzimplantation **35**
2.4 Beschreibung der angewandten statistischen Methoden **36**
2.4.1 Normalverteilungstests und Auswahl der anzuwendenden Testverfahren **37**

3 Ergebnisse **38**
3.1 Basisparameter und Patientinnencharakteristika **38**
3.1.1 Alter zum Operationstermin **38**
3.1.2 Parietät **39**
3.1.3 Körpermaße **40**
3.1.4 Menopausenstatus **41**
3.1.5 Vorausgegangene Operationen **41**
3.1.5.1 Hysterektomie **41**
3.1.5.2 Descensusoperationen **41**
3.1.5.3 Vorausgegangene Inkontinenzoperationen **42**

3.1.6 Daten zur PROLIFT mesh Operation 43
3.1.7 Dauer der Operation 44
3.1.8 Blutverlust während der Operation.....45
3.1.9 Intraoperative Komplikationen.....45
3.1.10 Postoperative Komplikationen 45
3.1.11 Krankenhausaufenthaltsdauer.....48
3.1.12 POP-Q-Untersuchung 48
3.1.12.1 Stadien der POP-Q-Untersuchung.....48
3.1.12.2 POP-Q-Untersuchung, Punkt Aa 49
3.1.12.3 POP-Q- Untersuchung, Punkt Ba 49
3.1.12.4 POP-Q-Untersuchung, Punkt C 50
3.1.12.5 POP-Q-Untersuchung, Punkt D 51
3.1.12.6 POP-Q-Untersuchung, Punkt Ap 52
3.1.12.7 POP-Q-Untersuchung, Punkt Bp 53
3.1.12.8 POP-Q-Untersuchung, Messwerte von Hiatus genitalis (gh), Damm (pb) und Gesamtlänge der Scheide (tvl) 54
3.1.13 Patients Global Impression of Change (PGI-C).....55
3.1.14 Pelvic Floor Distress Inventory-short form 20 (PFDI-20).....58
3.1.14.1 Pelvic Organ Prolapse Distress Inventory 6 (POPDI-6), Ergebnisse der Baselineuntersuchung (BLU) und Folgeuntersuchung (FU).....59
3.1.14.2 Colorectal-Anal Distress Inventory 8 (CRADI-8), Ergebnisse der Baseline untersuchung und der Folgeuntersuchung.....61
3.1.14.3 Urinary Distress Inventory 6 (UDI-6), Ergebnisse der Baselineuntersuchung und Folgeuntersuchung 63
3.1.15 Pelvic Floor Impact Questionnaire – short form 7 (PFIQ-7), Ergebnisse der Baseline- und Folgeuntersuchung.....65
3.1.16 Pelvic Organ Prolapse/Urinary Incontinence Sexual Questionnaire (PISQ-12), Ergebnisse der Baseline und Folgeuntersuchung 72

4. Diskussion.....75

5. Zusammenfassung 95

6 Literaturverzeichnis 97

Tabellenverzeichnis

Tabelle 1: An den klinischen Alltag angepasste Gradeinteilung des Descensus genitalis 4
Tabelle 2: Patientinnencharakteristika 19
Tabelle 3: Parietät 40
Tabelle 4: Geburten 40
Tabelle 5: Körpermaße 41
Tabelle 6: Übersicht der postoperativen Komplikationen 47
Tabelle 7: POP-Q- Untersuchung 55
Tabelle 8: Ergebnisse der Baselineuntersuchung und Folgeuntersuchung im POPDI-6 60
Tabelle 9: Ergebnisse der Baselineuntersuchung und Folgeuntersuchung im CRADI-8 62
Tabelle 10: Ergebnisse der Baselineuntersuchung und Folgeuntersuchung im UDI-6 64
Tabelle 11: Antworten der Baselineuntersuchung und Folgeuntersuchung im PFIQ-7 66
Tabelle 12: Antworten der Baselineuntersuchung und Folgeuntersuchung im PISQ-12 74
Tabelle 13: POP-Q-Stadien in der Baselineuntersuchung und im Follow-Up 88

Abbildungsverzeichnis

Abbildung 1: Messpunkte der International Continence Society (ICS) zur POP-Q-Untersuchung. Nach Bump RC et al. [18]. 7
Abbildung 2: Uterusprolaps mit Rectocele 9
Abbildung 3: Prolaps der Scheidenvorderwand 9
Abbildung 4: Prolaps der Scheidenhinterwand 10
Abbildung 5: Prolaps des Scheidenstumpfes 10
Abbildung 6: Schema zur Visualisierung der POP-Q –Messungen 11
Abbildung 7 Netzimplantate (Total, Anterior, Posterior), (Gebrauchsanweisung GYNECARE PROLIFT™, ETHICON, Somerville, New Jersey, 2009, S. 36)... 29
Abbildung 8 GYNECARE PROLIFT™ Führung (Gebrauchsanweisung GYNECARE PROLIFT™, ETHICON, Somerville, New Jersey, 2009, S. 37) 30
Abbildung 9 GYNECARE PROLFIFT™ Kanüle (Gebrauchsanweisung GYNECARE PROLIFT™, ETHICON, Somerville, New Jersey, 2009, S. 37) 30
Abbildung 10 GYNECARE PROLIFT™ Rückholinstrument (Gebrauchsanweisung GYNECARE PROLIFT™, ETHICON, Somerville, New Jersey, 2009, S. 37)... 31
Abbildung 11 Position des vorderen Netzes und Verlauf der Netzarme. Ansicht von kaudal (Steinschnittlage), (Johnson & Johnson Medical Gmbh, ETHICON Women´s Health & Urology, Oststraße 1, 22844 Norderstedt) 33
Abbildung 12 Position des hinteren Netzes und Verlauf der Netzarme. Ansicht von kaudal (Steinschnittlage), (Johnson & Johnson Medical Gmbh, ETHICON Women´s Health & Urology, Oststraße 1, 22844 Norderstedt) 35
Abbildung 13 Position des hinteren und vorderen Netzes und Verlauf der Netzarme (Z. n. Hysterektomie). Ansicht von links kranial. (Johnson & Johnson Medical Gmbh, ETHICON Women´s Health & Urology, Oststraße 1, 22844 Norderstedt) 36
Abbildung 14: Alter zum Operationszeitpunkt 39
Abbildung 15: Vorausgegangene Descensusoperationen 42
Abbildung 16: Vorausgegangene Inkontinenzoperationen 43
Abbildung 17: Auswahl des Prolift-Mesh 44
Abbildung 18: Dauer der Operation (Minuten) 45
Abbildung 19: Dauer des stationären Aufenthaltes (Tage) 48
Abbildung 20: Boxplot für Punkt Aa in der Baseline- und Folgeuntersuchung 49
Abbildung 21: Boxplot für Punkt Ba in Baseline- und Folgeuntersuchung 50
Abbildung 22: Boxplot für Messpunkt C in der Baseline- und Folgeuntersuchung..... 51
Abbildung 23: Boxplot für den Punkt C bei der Baseline- und Folgeuntersuchung (2 Extremausreißer wurden grafisch nicht dargestellt) 52
Abbildung 24: Boxplot für den Punkt Ap in der Baseline- und Folgeuntersuchung 53

Abbildung 25: Boxplot zur Darstellung des Punktes Bp bei der Baseline- und Folgeuntersuchung 54
Abbildung 26: PGI-C, Frage 1 56
Abbildung 27: PGI-C, Frage 2 57
Abbildung 28: PGI-C, Frage 3 58
Abbildung 29: Summenscore im PFDI-20 prä- vs. postoperativ 59
Abbildung 30: Vergleich Punktescore im POPDI-6 prä- und postoperativ 61
Abbildung 31: Vergleich Punktescore im CRADI-8 prä- und postoperativ 63
Abbildung 32: Punktescore prä- und postoperativ im UDI-6 65
Abbildung 33: Summenscore im UIQ-7 prä- und postoperativ 69
Abbildung 34: Summenscore im CRAIQ-7 prä-und postoperativ 70
Abbildung 35: Summenscore im POPIQ-7 prä- und postoperativ 71
Abbildung 36: Gesamtsummenscore des PFIQ-7 prä- und postoperativ 72
Abbildung 37: Gesamtsummenscore im PISQ-12 prä- und postoperativ 75

1 Einleitung

1.1 Der Descensus genitalis

1.1.1 Epidemiologie und Ätiologie des Descensus genitalis

Der Descensus genitalis stellt eine der häufigsten gutartigen Erkrankungen der Frau dar. In den USA kommt es bei über 50 jährigen Frauen, die geboren haben in bis zu 50% zu einer Senkung des Beckenbodens und der damit einhergehenden Kompartimente (Harnblase und Harnröhre, Gebärmutter und Scheide, Enddarm und Analkanal) [1]. Ein Descensus genitalis war 2003 dort unter den häufigsten Indikationen für einen chirurgischen Eingriff. Im Jahr 2003 unterzogen sich über 300.000 Frauen aufgrund dieser Diagnose einer operativen Intervention [2]. Es wird vermutet, dass in den kommenden 30 Jahren der Bedarf nach einer Behandlung des Descensus um 45 % ansteigen wird [3]. Laut einer Studie der Women´s Health Initiative [4] ist der Descensus des vorderen Kompartiments mit 34,2% der am häufigsten vorkommende Typ. 80 jährige Frauen haben ein Lebenszeitrisiko von 11,1%, sich einer chirurgischen Intervention (wie zum Beispiel einer Hysterektomie oder einer operativen Korrektur) unterziehen zu müssen und 30% benötigen wegen eines Rückfalls eine erneute Operation innerhalb von 5 Jahren [5-7]. Selbst bei jüngeren Frauen wird die Prävalenz eines Descensus mit ca. 5% angegeben [8].

Als pathologische Ursache für einen Uterusprolaps sind vor allem strukturelle Defizite im parametranen Bandapparat, vor allem der Ligg. sacrouterinae, und der Verlust der Stützfunktion des Diaphragma pelvis zu sehen. Dadurch kann es zum Absinken des Uterus unter die Levatorplatte kommen. Die Gründe für einen Descensus sind sehr vielfältig. Zum einen besteht ein eindeutiger Zusammenhang zwischen vaginalen Geburten und Senkungen; insbesondere das Vorliegen einer hinteren Scheitelbeineinstellung oder die Durchführung einer vaginal-operativen Entbindung erhöhen das Risiko im späteren Leben [9,10]. Die vaginale Geburt führt zu maximaler Beanspruchung des Halte- und Stützapparates. Durch die Dehnung des Beckenbodens beim Durchtritt des kindlichen Kopfes bzw. des ganzen Leibes kommt es zu extremer Überdehnung der Levatorplatte,

insbesondere im medioventralen Anteil (M. pubococcygeus). Das Resultat sind makroskopische Einrisse und Vernarbungen. Weiterhin führt die Überdehnung der Bauchdeckenmuskulatur zusätzlich zu einer Erhöhung der statischen Belastung des Beckenbodens.

Auch eine Adipositas ein bedeutender Risikofaktor für das Entstehen eines Descensus. So verdoppelt sich das Risiko ab einem BMI über 30 kg/m² im Vergleich zur Kontrollgruppe (BMI 25-30 kg/m²) [4].

Nach Operationen im kleinen Becken kommt es, insbesondere nach Hysterektomie zu einem erhöhten Prolapsrisiko. Multiparae in den ersten 5 Jahren nach Hysterektomie haben laut einer nationalen Studie das höchste Risiko für das Auftreten eines Descensus [11, 12, 13].

Die fortschreitende Überalterung der Bevölkerung und die damit einhergehende längere Zeit des durch Östrogenmangel gekennzeichneten Klimakteriums führen zu einer deutlichen Zunahme der Patientenzahlen [14].

Ein Zusammenhang wird mit chronisch erhöhtem intraabdominellen Druck gesehen, da dieser den Stütz- und Halteapparat des kleinen Beckens belastet. Patientinnen, die unter chronischer Obstipation oder chronischer Bronchitis leiden oder die lange körperlich schwer gearbeitet haben, weisen ein deutlich höheres Risiko für das Entstehen eines Prolapses auf [15, 16].

1.1.2 Systematik, Definition und Stadieneinteilung des Descensus genitalis

Als Descensus genitalis wird das Tiefertreten der Scheide und des Uterus bezeichnet. Das Tiefertreten bis zum Hymenalsaum wird im deutschsprachigem Raum allgemein als Descensus, ein Tiefertreten über den Hymenalsaum hinaus als Prolaps definiert. In der englischsprachigen Literatur wird dagegen jeglicher Descensus als „prolapse“ gesehen [17]. Die Symptomatik, also die Beschwerden der Patientin, die letztendlich den Entschluss zur Therapie auslösen, werden in diese Definition nicht mit einbezogen.

Bei der Beschreibung von Deszensus- und Prolapsbildern des Uterus gab es bisher keine allgemein akzeptierte Klassifizierung. In der klinischen Praxis wird seit langem eine einfache Beschreibung verwendet, bei der man von Deszensus, Subtotal- bzw. Partialprolaps und Totalprolaps des Uterus spricht. Die bisher verwendeten Schweregradeinteilungen waren überwiegend rein qualitativ oder semiquantitativ. Im deutschsprachigen Raum wird der Grad des Descensus im allgemeinen für die verschiedenen Kompartimente - vorderes Kompartiment, mittleres Kompartiment (Zervix oder Scheidenabschluss) und hinteres Kompartiment - beurteilt und dokumentiert, wobei das vordere Kompartiment mit der Cystocele (Senkung des Blasenbodens), das hintere mit der Rectocele oder Enterocele (Aussackung der hinteren Scheidenwand) und das mittlere Kompartiment mit dem Uterus/der Cervix bzw. nach Hysterektomie mit dem Scheidenabschluß assoziiert ist. Es wurde zwischen einem gering-, mittel- oder hochgradigen Descensus unterschieden bzw. je nach Ausprägung die Graduierung Grad 0 - III verwendet.

Hinsichtlich der operativen Strategie betrachten es viele Gynäkologen als essentiell, zwischen einer „zentralen Cystocele“ („Glatzenbildung“ mit Verlust der Rugae vaginalis der vorderen Scheidenwand) und einem „paravaginalen (= lateralen) Defekt“ (mit erhaltenen Rugae und aufgehobenen Sulci aufgrund einer Ablösung vom Arcus tendineus fasciae pelvis) zu unterscheiden. Diese rein deskriptive Beschreibung ohne einen eindeutig zugeordneten Bezugspunkt kann jedoch zu intra-und interobservativen Schwankungen führen, da sich die exakte Lage der einzelnen Organe nicht reproduzierbar beschreiben läßt. Die Deutsche Gesellschaft für Gynäkologie und Geburtshilfe empfiehlt für die klinische Anwendung folgende Einteilung:

Tabelle 1: An den klinischen Alltag angepasste Gradeinteilung des Descensus genitalis

Grad I	Die größte distale Ausdehnung reicht mehr als 1 cm oberhalb des Hymenalsaumes
Grad II	Die größte Ausdehnung erreicht den Introitus
Grad III	Die größte distale Ausdehnung reicht bis max. 2 cm vor den Introitus (außerhalb)
Grad IV	Totalprolaps

1996 wurde von der International Continence Society (ICS) in Zusammenarbeit mit der American Urogynecologic Society und der Society of Gynecologic Surgeons eine international gültige metrische Terminologie zur Einteilung von Senkungszuständen eingeführt, das dem Untersucher eine weitgehend standardisierte, quantitative und reproduzierbare Gradeinteilung des Descensus und des Prolaps genitalis ermöglicht [18]. Dieser Standard ermöglicht eine effiziente, einheitliche und präzise Kommunikation unter den Untersuchern. In der vorgelegten Arbeit wird ausschließlich die POP-Q-Untersuchung (Pelvic Organ Prolapse - Quantification) verwendet, um Senkungszustände zu quantifizieren, zu beschreiben und in Stadien einzuteilen [18]. Ein Descensus sollte demnach anhand dieses standardisierten Systems mit klar definierten Referenzpunkten beurteilt werden. Man unterscheidet zwischen dem „Fixen Referenzpunkt“, den das Hymen darstellt und “Definierten Bezugspunkten“, deren Position in Relation zum Hymen in Zentimetern angegeben wird. Die Angabe einer Position oberhalb bzw. proximal des Hymenalringes erfolg in Zentimetern durch eine negative, unterhalb bzw. distal des Hymens durch eine positive Zahl. Das Hymen selbst stellt die Ebene 0 dar. Prolabiert zum Beispiel die Zervix 3 cm distal zum Hymen, wird dies als +3 cm bezeichnet. Sechs definierte Bezugspunkte (zwei an der vorderen Vaginalwand, zwei im Bereich der oberen Vagina und zwei an der hinteren Vaginalwand) werden in Relation zum Hymenalsaum bei maximalem Pressen (Valsalva-Manöver) erfasst. Da die

Vaginalwand sich dem Untersucher als einzige Struktur direkt zeigt, sollten Begriffe, die die Position dahinterliegender Organe beschreiben (wie zum Beispiel Cystocele) durch Begriffe wie Descensus vaginae anterior ersetzt werden, es sei denn diese Organe werden durch zusätzliche Untersuchungen identifiziert. Im Bereich der vorderen Vaginalwand existieren zwei Messpunkte.

Punkt Aa: In der Mittellinie der Scheidenvorderwand, 3 cm proximal zum Hymen (entspricht ungefähr der Position der urethrovesicalen Falte). Dieser Wert kann per definitionem einen Bereich von – 3 cm bis + 3 cm erreichen.

Punkt Ba: Tiefste (distalste) Position des oberen Bereichs der vorderen Vaginalwand. Bei fehlendem Descensus ist diese Position identisch mit Punkt Aa (- 3 cm), bei Totalprolaps entspricht sie der Gesamtlänge der Vagina (+ tvl).

Im Bereich der oberen Vagina existieren weitere zwei Messpunkte.

Punkt C: Position der Cervix oder der Scheidenmanschettennarbe in Bezug zum Hymen.

Punkt D: Position des hinteren Scheidengewölbes in Bezug zum Hymen. Nicht relevant nach Hysterektomie. Dieser Punkt repräsentiert den Befestigungslevel des Ligamentum sacrouterinum an der proximalen posterioren Cervix.

Im Bereich der hinteren Vaginalwand existieren analog zum anterioren Prolaps ebenfalls zwei Punkte. Auch dort werden Begriffe wie Enterocele oder Rectocele durch „Segmente“ ersetzt, da die hintere Vaginalwand sich dem Untersucher besser erschließt als die Organe, die sich dahinter befinden.

Punkt Ap: In der Mittellinie der Scheidenhinterwand, 3 cm proximal zum Hymen. Dieser Wert kann einen Bereich von – 3 cm (bei fehlendem Descensus) bis + 3 cm bei Totalprolaps) erreichen.

Punkt Bp: Tiefster (distalster) Punkt des oberen Bereichs der hinteren Vaginalwand. Bei fehlendem Descensus ist diese Position identisch mit Punkt Ap (- 3 cm), bei Totalprolaps entspricht sie der Gesamtlänge der Vagina (+ tvl).

Drei weitere Punkte werden zusätzlich gemessen:

gh: Hiatus genitalis, gemessen von der Mitte des Meatus urethrae ext. Bis zur hinteren Mittellinie des Hymen.

Pb: Damm (perineal body), gemessen vom hinteren Rand des Hiatus genitalis bis zur Mitte der Anusöffnung.

tvl: Gesamtlänge der Scheide, Tiefe der Scheide, wenn sich Punkt D oder C in der normalen Position befinden.

Die Abb. 1 zeigt die Positionen der einzelnen Messpunkte.

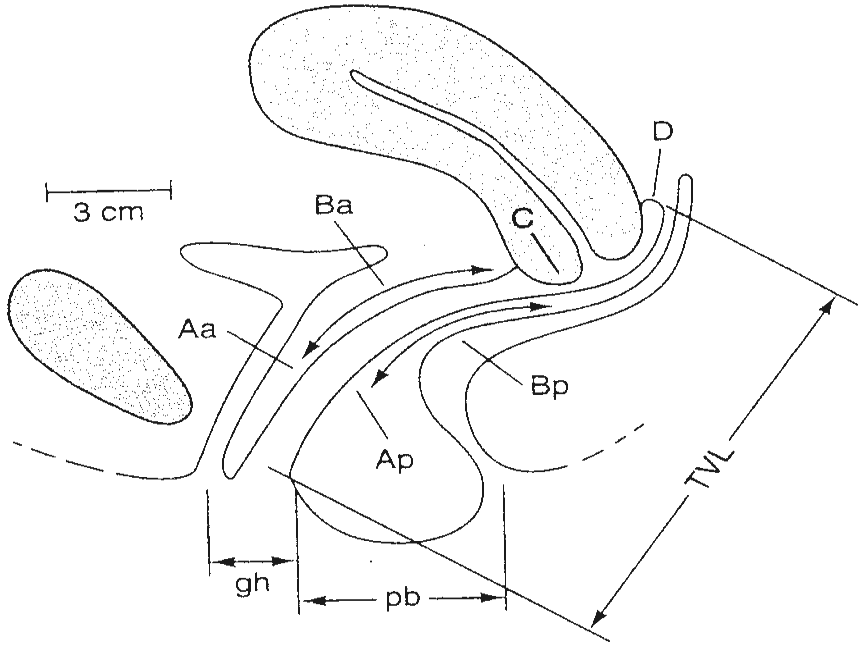

Abbildung 1: Messpunkte der International Continence Society (ICS) zur POP-Q-Untersuchung. Nach Bump RC et al. [18].

Anhand der durchgeführten Messungen lassen sich die Kriterien für die POP-Q-Stadien festlegen.

Stadium/Grad 0: Aa, Ap, Ba, Bp = - 3 cm und C oder D befinden sich zwischen – tvl (total vaginal length) cm und – (TVL - 2) cm, d.h. C oder D ≤ - (tvl – 2) cm.

Stadium/Grad I: Die Kriterien für Stadium/Grad 0 werden nicht erfüllt und der tiefste Punkt befindet sich > 1 cm oberhalb des Hymens, d. h. der Wert beträgt < - 1 cm.

Stadium/Grad II: Der tiefste Punkt befindet sich ≥ - 1 cm, aber ≤ + 1 cm in Bezug zum Hymen.

Stadium/Grad III: Der tiefste Punkt befindet sich > + 1 cm unterhalb des Hymenalsaumes, aber < als + (tvl – 2) cm.

Stadium/Grad IV: Der tiefste Punkt prolabiert ≥ + (tvl – 2) cm.

Die häufigsten Prolapsformen sind in den Abbildungen 2 bis 5 schematisch dargestellt.

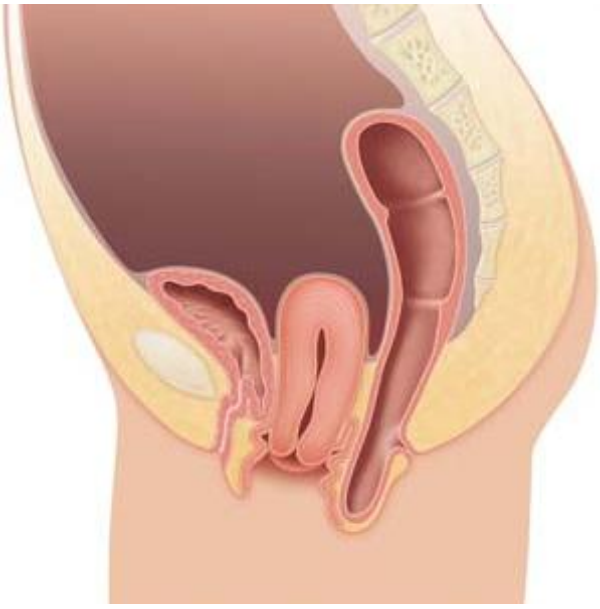

Abbildung 2: Uterusprolaps mit Rectocele

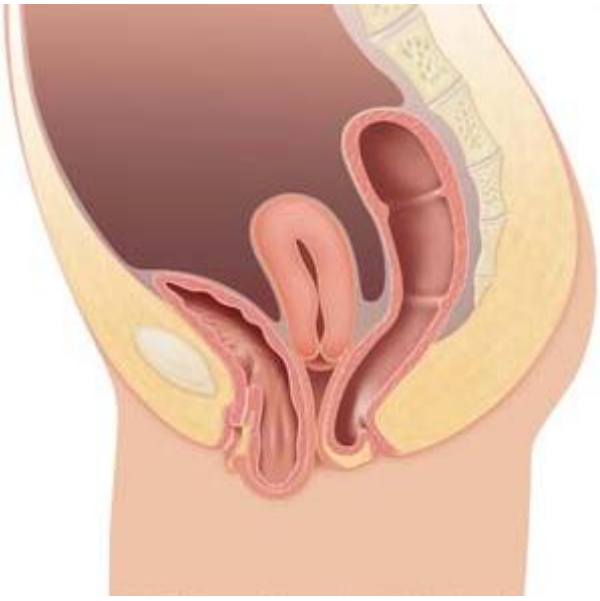

Abbildung 3: Prolaps der Scheidenvorderwand

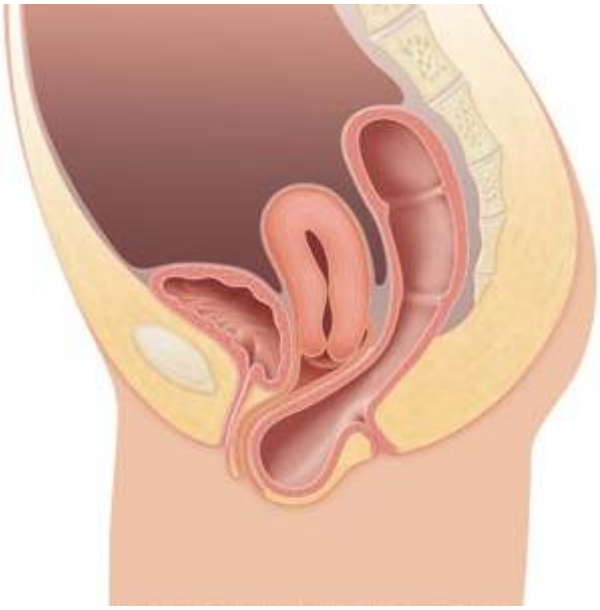

Abbildung 4: Prolaps der Scheidenhinterwand

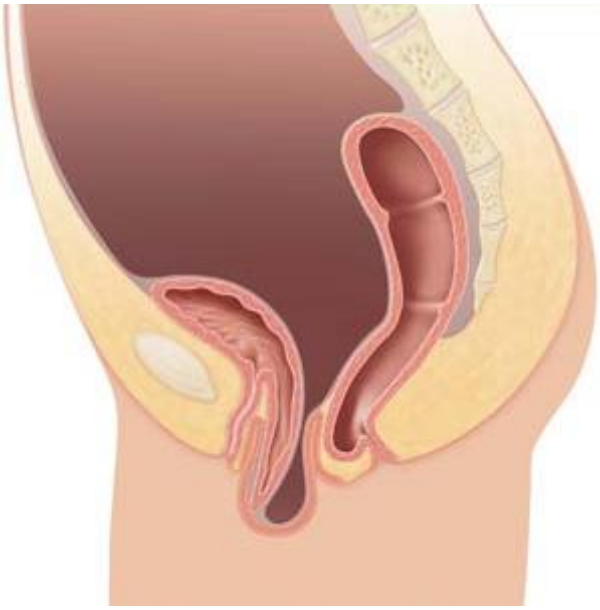

Abbildung 5: Prolaps des Scheidenstumpfes

Um die einzelnen Messungen anschaulich zu visualisieren, lässt sich als Beispiel folgendes Schema anwenden (Abb. 6):

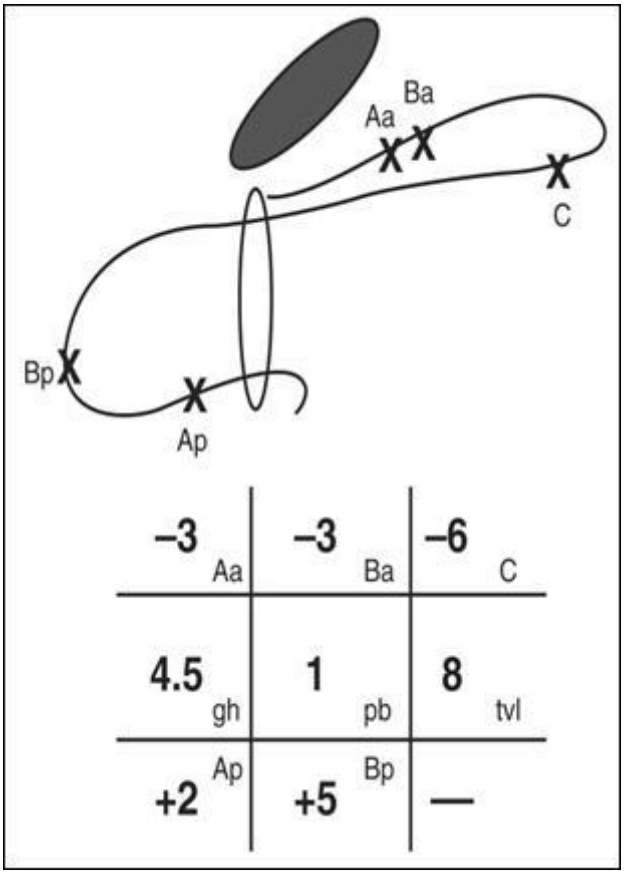

Abbildung 6: Schema zur Visualisierung der POP-Q –Messungen

Das Verfahren zur POP-Q-Messung eignet sich sehr gut zur wissenschaftlichen Dokumentation und Kommunikation. In der Praxis ist es jedoch noch nicht weit verbreitet, da es mit größerem Aufwand verbunden und schwierig zu erlernen ist [19].

1.1.3 Klinische Symptomatik

Das klinische Beschwerdebild kann sehr komplex ausfallen, die Ausprägung der Symptome muß jedoch nicht zwingend mit dem Grad des Vorfalls korrelieren. Die Symptomatik reicht von Urininkontinenzproblemen und Blasenentleerungsstörungen über vaginales oder abdominales Fremdkörper- oder Druckgefühl bis hin zu Schmerzen im Becken und Dyspareunie. Auch anorektale Dysfunktionen wie unwillkürlicher Stuhlverlust

oder rezidivierende Harnwegsinfektionen stellen für die betroffenen Patientinnen häufig Probleme dar.

Die International Urogynecological Association (IUGA) veröffentlichte 2010 in Zusammenarbeit mit der International Continence Society (ICS) einen Konsensusreport zur Terminologie bei Beckenbodendysfunktionen [20]. Bei der **Urininkontinenzsymptomatik** wird unterschieden zwischen Streß- oder Belastungsinkontinenz, also dem unwillkürlichem Urinverlust bei körperlicher Belastung wie z. B. Sport oder beim Husten, Niesen oder Lachen und der Drang- (Urge-) inkontinenz mit plötzlich auftretendem und nicht mehr aufschiebbarem Harndrang. Sind beide Komponenten vorhanden spricht man von Mischinkontinenz. Weiterhin existieren noch Inkontinenzformen, bei denen es bei Lageveränderungen des Körpers oder nur im Schlaf zu nicht kontrollierbarem Urinverlust kommt. Neu in die Systematik aufgenommen wurde die Koitusinkontinenz, bei der es im Zusammenhang mit Geschlechtsverkehr zu Urinverlust kommt. Anamnestisch wichtig ist es zu eruieren, ob es bei der Patientin zu einem gehäuften Harndrang während des Tages oder in der Nacht kommt, oder ob das Gefühl einer nicht vollständigen Blasenentleerung besteht. Ebenfalls gilt es abzuklären, ob es einer besonderen Anstrengung oder einer manuellen Reposition des Prolaps bedarf, um die Miktio zu beginnen oder zu beenden.

Zum Beschwerdebild zählen weiterhin **Senkungssymptome** wie das vaginale Fremdkörper- oder Wulstgefühl oder ein Druck im Becken. Aufgrund von Ulcerationen kann es zu vaginaler Blutung, Fluor oder Infektionen kommen. Viele Patientinnen klagen über „periodenartige“ Schmerzen im lumbosacralen Rückenbereich.

Häufig werden auch **Probleme beim Geschlechtsverkehr** angegeben. Diese können sich manifestieren in Dyspareunie oder in einer Behinderung der Penetration aufgrund einer Obstruktion. Auch eine übermäßige Schlaffheit der Vagina kann ein Problem darstellen. Häufig üben Patienten auch aus Schamgefühl keinen Geschlechtsverkehr mehr aus.

Eine **anorectale Dysfunktion** kann zu unkontrolliertem Stuhl-oder Windabgang führen, wenn der M. sphincter ani insuffizient wird. Eine erschwerte Defäkation tritt auf, wenn es aufgrund einer Rectocele zu einer Koprostase kommt.

Auch kann es zu **Schmerzen** im Bereich des Becken, der Blase, der Urethra, der Vulva, der Vagina oder des Perineums kommen. Eine große Patientenzahl berichtet außerdem über (rezidivierende) Harnwegsinfektionen.

1.1.4 Diagnostik

In erster Linie ist die klassische inspektorische und palpatorische Untersuchung von Bedeutung, die unter Nutzung des POP-Q-Systems vorgenommen wird. Der Stand der Portio, eine Absenkung der vorderen oder der hinteren Scheidenwand und des hinteren Scheidengewölbe lassen sich in Ruhe und beim Pressversuch exakt beurteilen. Die metrische Messung wird unter Zuhilfenahme eines mit Zentimetereinteilung versehenen Watteträgers vorgenommen. Auch die Weite des Hiatus genitalis ist von diagnostischer Bedeutung, da von Delancey und Hurd eine positive Korrelation von Hiatusweite und Schweregrad des Descensus nachgewiesen wurde [21]. Bei der Untersuchung der Vulva sollte besonders auf Cysten, Tumore, atrophische Veränderungen oder das Vohandensein eines Lichen sclerosus geachtet werden. Die Urethra wird hinsichtlich Karunkeln, Prolaps und Divertikeln beurteilt. Bei der vaginalen Untersuchung ist der Östrogenisierungsgrad, die Länge und die Mobilität sowie ein evtl. bei der Palpation von der Patientin angegebener Schmerz von Bedeutung. Die bimanuelle gynäkologische Palpation dient ebenso wie die Transvaginalsonogaphie zum Erkennen von Tumoren im kleinen Becken. Die Introitus- bzw. Perinealsonographie lässt sich zur Beurteilung der Urethra – Blasenhals - Region, in der sich eine eventuelle Trichterbildung beim Valsalva-Manöver erkennen lässt, nutzen. Die rectale Untersuchung dient zur Beurteilung der Funktion und des Tonus des M. sphincter ani. Eine urodynamische Untersuchung wird zur Differenzierung verschiedener Inkontinenzformen vorgenommen, wobei die sonographische Restharnbestimmung der Blase die Urodynamik vervollständigt. Oft reichen jedoch eine sorgfältige Anamnese oder einfache klinische Testverfahren wie der Hustentest bzw. der Pressversuch oder ein von der Patientin geführtes Miktionstagebuch aus, um die Kontinenzsituation der Patientin beurteilen zu können. Funktionsdiagnosti-

sche Untersuchungen wie die Kolpozystorektographie oder die Magnetresonanztomografie sind hier nur der Vollständigkeit halber erwähnt, da sie sehr aufwändig und mit hohen Kosten verbunden sind und deshalb für den Routineeinsatz nicht zur Verfügung stehen, da sie keine Vorteile bringen.

1.1.5 Therapie des Descensus genitalis

Zur Behandlung des Descensus kommen konservative und operative Verfahren in Betracht. Die Wahl des Therapieverfahrens hängt dabei sehr vom Ausprägungsgrad, der Symptomatik und dem Leidensdruck der Patientin ab. Grundlage jeder Therapie sollte jedoch ein Abbau von bestehenden Risikofaktoren sein. Dazu gehören die Gewichtsreduktion, die Nikotinentwöhnung, das Vermeiden von chronischer Obstipation, die digitale Unterstützung der Defäkation (Fingerdruck auf die hintere Scheidenwand oder das Perineum) und die Beckenboden-Rehabilitation, wie das gezielte Anspannen vor intaabdominaler Druckerhöhung z.B. beim Heben von Lasten [17]

1.1.5.1 Konservative Therapie des Descensus genitalis

Bevor eine operative Therapie in Betracht gezogen wird, sollten in der Regel zunächst die konservativen Therapiemöglichkeiten ausgeschöpft werden. Vor allem bei jungen Frauen, die bei gering ausgeprägtem Descensus nur über mäßige Beschwerden klagen, oder bei sehr alten Patientinnen mit hohem perioperativen Komplikationsrisiko aufgrund von Co-Morbiditäten ist primär eine konservative Behandlung angezeigt. Die konservativen Behandlungsmöglichkeiten eignen sich auch zur Vor- und Nachbehandlung bei Operationen.

Generell eine ist lokale Östrogenisierung zur Behandlung einer urogenitalen Atrophie geeignet, den Elastizitätsverlust aufgrund des abnehmenden Gewebsturgors und mangelnder Kollagensynthese zu mindern. Essentiell ist die lokale Östrogenapplikation bei der Pessartherapie, einem weiteren konservativen Behandlungsansatz. Hierbei eignet sich ein Ring- oder Schalenpessar gut bei einem vermehrten Descensus der vorderen Vaginalwand, ein Würfel- oder Gelhornpessar kann auch eine Rektozele reponieren, ist aber vorwiegend beim Scheidenstumpfprolaps indiziert [17]. Mit einem Pessar kann auch eine Verbesserung der Miktion und Defäkation erreicht werden. Der Vorteil einer

Pessartherapie besteht darin, daß eine Operation vermieden wird und daß bei richtiger Pflege kaum Nebenwirkungen oder Komplikationen zu erwarten sind. Der Nachteil ist das Fehlen einer dauerhaften Korrektur eines Descensus. Manche Patientinnen kommen mit den erforderlichen Manipulationen schlecht zurecht, und anatomisch gesehen ist für eine erfolgreiche Pessartherapie ein gut ausgeprägter Levatormuskel erforderlich, da das Pessar sonst kein Widerlager findet.

Darüberhinaus sind die Beckenbodengymnastik unter Physiotherapeutischer Anleitung sowie das passive Beckenbodentraining mittels Elektrostimulation gut geeignet, konservative Therapieerfolge zu erzielen.

1.1.5.2 Operative Therapie des Descensus genitalis

Die Descensusoperation stellt einen elektiven Eingriff dar, da die Patientinnen erst bei subjektiv erlebtem Leidensdruck oder bei Symptomen wie psychischen, sozialen oder hygienischen Belastungen einer Operation bedürfen. Ist nach konservativen Behandlungsversuchen keine zufriedenstellende Besserung zu verzeichnen, kann die Operation indiziert sein. Das jeweilige Operationsverfahren richtet sich nach Ausmaß und den betroffenen Organen des Descensus. Wichtig ist die praeoperative Östrogenisierung, da sie für den Heilungsverlauf eine zentrale Rolle spielt. Die Patientin sollte 4-6 Wochen präoperativ zu Anwendung 1%iger östrogenhaltiger Salbe angehalten werden. Auch postoperativ sollte die Salbe langfristig zur Anwendung kommen. Bei der operativen Therapie unterscheidet man uteruserhaltende und –entfernende Methoden. Der Zugang kann von vaginal, abdominal offen oder laparoskopisch erfolgen. Möglich sind auch Zusatzoperationen, die das vordere, mittlere oder hintere Kompartiment betreffen. Die klassischen Operationsverfahren beinhalten neben der vorderen und hinteren Kolporrhaphie auch Fixationsverfahren des Scheidenabschlusses bzw. des Uterus an die bindegewebigen Strukturen des kleinen Beckens.

Die operative Therapie des vorderen Kompartimentes erfolgt durch die vordere Kolporrhaphie sofern ein zentraler Defekt im Bereich der vorderen Scheidenwand vorliegt und mittels einer paravaginalen Kolpopexie dann wenn die Zystozele auf einen Abriss der seitlichen Scheidenwand von der Beckenwand zurückzuführen ist. Zusätzlich

besteht die Möglichkeit einer Auflage von Schweinedermis (Pelvicol), Fascia lata (Tutoplast) oder Polyglactin 910 (Vicryl) über der vorderen Plastik.

Analog zur vorderen Plastik wird bei der Kolporrhaphia posterior die hintere Faszie gerafft und so das Rektum in seine ursprüngliche Position zurückverlagert. Auch hier ist der zusätzliche Einsatz von Vicryl, Pelvicol und Fascia lata über der hinteren Plastik grundsätzlich möglich.

Die operative Therapie des mittleren Kompartiments umfasst im wesentlichen die vaginale sakrospinale Fixation des Scheidenstumpfes am Ligamentum sacrospinale-Vaginaefixatio sacrospinalis vaginalis nach Amreich-Richter- sowie über abdominalen bzw. laparoskopischen Zugang als abdominale (laparoskopische) Sakrokolpopexie.

Einige Operateure versuchen, den Scheidenblindsack über künstliche, allogene oder autogene Materialien in der Sakralhöhle oder am Promontorium zu fixieren.

Ein neueres Verfahren zur Behebung eines Vaginalstumpfprolaps stellt die infracoccygeale Sacropexie, auch intavaginal slingplasty genannt, dar. Bei dieser Technik wird ein Kunststoffinterponat in die recto-vaginale Faszie eingesetzt und die uterosacralen Bandstrukturen verstärkt, indem ein Kunststofftape zwischen Perineum und Vaginalstumpf befestigt wird [22, 23].

Eine heute zunehmend praktizierte Möglichkeit der der Prolapsbehandlung bietet die Rekonstruktion des Beckenbodens mit Hilfe von Netzmaterialien. Mit diesem Eingriff werden Defekte des Beckenbodens in standardisierter Vorgehensweise anatomiegerecht behoben. Ein oder zwei nicht resorbierbare oder teilresorbierbare Polypropylene-Kunststoffnetze werden dabei über den vaginalen Zugang eingebracht. Je nach Lage des Defektes und der bevorzugten Vorgehensweise des Operateurs lässt sich die Rekonstruktion entweder als anteriorer, posteriorer oder Totaleingriff durchführen.

1.2 Ziel und Fragestellung der Arbeit

Im Jahr 2006 wurde am Krankenhaus Agatharied erstmals die Rekonstruktion von Beckenbodendefekten mit dem Prolift-Verfahren durchgeführt. Mit dem kommerziell erhältlichen Prolift-System der Firma Ethicon, Sommerville, New Jersey, USA gelingt die spannungsfreie, anatomiegerechte Stabilisierung der Beckenbodenorgane über den vaginalen Zugang. Der Hauptoperateur hat in den Jahren 2006 bis 2014 150 Patientinnen mit dieser Methode operiert. Im Untersuchungszeitraum zwischen 2006 und 2012 wurden 106 Patientinnen operiert, 81 davon wurden sowohl prä- als auch postoperativ untersucht und mittels standardisierter Fragebögen befragt.

Ziel der vorliegenden Arbeit ist es, den Erfolg dieser Operationsmethode zu objektivieren und mit anderen Methoden der Descensuschirurgie zu vergleichen. Dazu wurden vom Patientenkollektiv retrospektiv anhand der Aufnahmebefunde mit gynäkologischer Anamnese und Untersuchung nach dem POP-Q Schema sowie anhand der Operationsprotokolle einschließlich der postoperativen Verläufe die Baselinedaten erhoben. Ebenfalls retrospektiv wurde anhand vier etablierter Fragebögen das subjektive Befinden und eventuelle Einschränkungen der Patientinnen in Bezug auf den Descensus sowie die Darm-und Blasenfunktion und das Sexualleben erhoben. Bei der Nachuntersuchung wurde dann erneut die POP-Q-Untersuchung durchgeführt und dieselben Fragen gestellt. Die Patientinnen sollten angeben, wie zufrieden sie mit der Behandlung waren, ob die Behandlung ihrer Meinung nach erfolgreich war und ob sie sich im Vergleich zu vorher subjektiv besser fühlten. Durch die so ermittelten Ergebnisse sollte der Erfolg dieser Operationsmethode mittels Pro-lift mesh evaluiert und mit den Ergebnissen anderer Methoden der Descensuschirurgie verglichen werden.

2 Patientinnen und Methodik

2.1 Aufbau der Studie und Patientinnencharakteristika

Bei 81 Patientinnen, die sich in den Jahren 2006 bis 2012 im KH Agatharied einer Descensusoperation mittels Netzimplantat unterzogen hatten, wurde praeoperativ zunächst eine gynäkologische Anamnese erhoben, bei der das Alter, die Parität, der Body Mass Index (BMI) und der Menopausenstatus erfasst wurde. Es wurde nach vorausgegangenen Inkontinenz- oder Descensusoperationen gefragt, wobei noch differenziert wurde, ob es sich um eine vordere oder eine hintere Kolporrhaphie, eine sakrospinale Fixation oder Sakrokolpopexie handelte. Dann wurden die Patientinnen nach dem POP-Q-Schema untersucht und die Messergebnisse in der Krankenakte dokumentiert. Anhand der Operationsberichte wurden die Art der Operation, das Datum und die Dauer der Operation, sowie der geschätzte Blutverlust dokumentiert.

In die Studie eingeschlossen wurden 79 postmenopausale und 2 prämenopausale Patientinnen mit einem Durchschnittsalter von 70,6 ± 7,1 Jahren und einem Body-Mass-Index von durchschnittlich 25,9 ± 3,3 kg/m². Sie wurden von durchschnittlich 2,2 Kindern entbunden. 44 Patientinnen waren zum Zeitpunkt der Netzimplantation bereits hysterektomiert, bei 8 Frauen bestand ein Zustand nach vorderer und bei 5 Patientinnen ein Zustand nach hinterer Kolporrhaphie. 5 mal wurde zuvor eine sacrospinale Fixation und einmal eine Sacrokolpopexie durchgeführt. In dieser Studie wurde 7 Patientinnen ein vorderes, 2 ein hinteres und 35 ein vorderes und hinteres unter Belassen des Uterus implantiert. Eine komplette Netzeinlage nach vorausgegangener Hysterektomie wurde bei 36 Patientinnen durchgeführt (Tab. 2)

Tabelle 2: Patientinnencharakteristika

	N (81)
Mittleres Alter, Jahre	70,6 ± 7,1
BMI, kg/m²	25,9 ± 3,3
Parietät	2,2 ± 1,1
Postmenopausal, n (%)	79 (97,5)
Vorausgegangene Operationen, n (%)	
Hysterektomie	44 (54,3)
Vordere Kolporrhaphie	8 (9,9)
Hintere Kolporraphie	5 (6,2)
Sacrospinale Fixation	5 (6,2)
Sakrokolpopexie	1 (1,2)
Art des Prolift®, n (%)	
vorderes	7 (8,6)
hinteres	2 (2,5)
vorderes und hinteres	35 (43,2)
komplett	36 (44,4)

Weiterhin wurden ebenfalls mithilfe der Krankenakten neben der Dauer des Krankenhausaufenthaltes retrospektiv intraoperative und postoperative Komplikationen erfasst. Dazu gehörten:

Intraoperativ:

– Perforation der Blase

- Perforation der Urethra
- Perforation des Darmes
- Blutverlust über 500 ml
- Blutverlust über 1000 ml

Postoperativ:

- Thromboembolie
- Harnwegsinfektion
- Anämie (Hb< 10 mg/dl)
- Bluttransfusion
- Fieber (>37,8° C)
- Schmerzen
- Wundinfektion
- Hämatom
- Vorübergehender Harnverhalt
- Blasenentleerungsstörungen
- Viszerale Erosion
- Meshexposition (entweder mit Meshentfernung oder konservativ behandelt)
- Wundschrumpfung, Induration

Die Patientinnen wurden telefonisch zur Nachuntersuchung in das Krankenhaus Agatharied einbestellt und erneut einer gynäkologischen Untersuchung nach dem POP-Q Schema unterzogen. Außerdem wurden sie anhand standardisierter Fragenbögen zum einen retrospektiv zu ihrer Situation vor der Netzimplantation und mit denselben Fragenbögen zu ihrem Status zum Zeitpunkt der Nachuntersuchung befragt. Der Nachbeobachtungszeitraum betrug durchschnittlich 2,84±1,57 Jahre, der kürzeste 9 Monate und der längste 7,13 Jahre.

Die Fragebögen sollen spezifische Instrumente zur Evaluation der Lebensqualität der Patientinnen vor und nach der Operation darstellen. BARBER et al. entwickelten 2001 zwei Fragebögen, um den Zustand von Patientinnen mit Funktionsstörungen des Beckenbodens zu erfassen, den Pelvic Floor Distress Inventory (PFDI) und den Pelvic Floor Impact Questionnaire (PFIQ) [24]. Da diese Fragebögen jedoch sehr umfassend und ausführlich sind und somit für klinische Untersuchungen ineffizient sind, entwickelten Barber et al. 2004 zwei Kurzformen dieser Fragebögen, den Pelvic Floor Distress Inventory-20 (PFDI-20) und den Pelvic Floor Impact Questionnaire-7 (PFIQ-7)

[25], die eine ausgezeichnete Korrelation zu den Langformen vom PFDI und PFIQ zeigen. Die Kurzversion des PFDI umfasst 20 Fragen, die in 3 Skalen unterteilt sind, den Pelvic Organ Prolapse Distress Inventory-6 (POPDI-6) mit 6 Fragen, den Colorectal-Anal Distress Inventory-8 (CRADI-8) mit 8 Fragen und den Urinary Distress Inventory-6 (UDI-6) mit 6 Fragen. Die Kurzfassung des PFIQ (PFIQ-7) umfasst 7 Fragen, die wiederum in 3 Bereiche gegliedert sind.

Beide Fragebögen werden im Folgenden dargestellt:

Pelvic Floor Distress Inventory-short form 20

Anleitung: Bitte beantworten Sie alle Fragen der folgenden Erhebung. Dieser Fragenbogen dient zur Bewertung von Symptomen oder Problemen, die Ihre Blase, Darm oder Becken betreffen und der Einschätzung von daraus resultierenden Beeinträchtigungen. Die Beantwortung erfolgt mittels setzen eines „X“ in dem entsprechenden Feld. Bitte berücksichtigen Sie bei der Beantwortung der Fragen ihre Symptome der letzten 3 Monate. Der PFDI-20 umfasst 20 Fragen aus 3 Themengebieten. Jeder der Punkte besitzt das folgende Format, die Bewertungsmöglichkeiten reichen von 1 (überhaupt nicht) bis 4 (ziemlich viel).

Haben Sie…?

- □ Nein (0)
- □ Ja

Wenn Ja, wie sehr werden Sie dadurch beeinträchtigt?

- □ 1 überhaupt nicht
- □ 2 ein wenig
- □ 3 mäßig
- □ 4 ziemlich viel

Themen:

Pelvic Organ Prolapse Distress inventory 6 (POPDI-6)

1. Haben Sie häüfig ein Druckgefühl im Unterbauch?
2. Haben Sie oft ein Gefühl der Schwere oder der Dumpfheit im Bereich des Beckens?
3. Haben Sie oft den Eindruck eines Wulstes oder das Gefühl als „fiele etwas heraus“ im Bereich der Scheide?
4. Mussten Sie jemals Druck auf die Scheide oder den Enddarm ausüben, um eine vollständige Darmentleerung zu erreichen?
5. Haben Sie häufig das Gefühl, Ihre Blase nicht vollständig entleeren zu können?

6. Mussten Sie jemals auf einen Wulst im Bereich der Scheide drücken, um das Wasserlassen zu beginnen oder zu beenden?

Colorectal-Anal Distress Inventory 8 (CRADI-8)

7. Haben Sie das Gefühl, sich beim Stuhlgang sehr anstrengen zu müssen?

8. Haben Sie nach Beendigung des Stuhlgangs das Gefühl, daß der darm nicht vollständig entleert ist?

9. Leiden Sie unter unwillkürlichem Stuhlverlust bei normal geformtem Stuhl?

10. Leiden Sie unter unwillkürlichem Stuhlverlust bei dünnflüssigem Stuhl?

11. Leiden Sie unter unwillkürlichem Verlust von Darmgasen?

12. Haben Sie Schmerzen beim Stuhlgang?

13. Leiden Sie häufig unter nicht aufschiebbarem Drang nach Stuhlgang mit dem Gefühl, möglichst umgehend eine Toilette aufsuchen zu müssen?

14. Kommt es während oder nach dem Stuhlgang zu einer Vorwölbung/zu einem Vorfall des Darms jenseits des Rektums?

Urinary Distress Inventory 6 (UDI-6)

15. Leiden Sie unter häufigem Harndrang?

16. Haben Sie häufig das Gefühl eines plötzlich auftretenden und nicht mehr aufschiebbaren Harndrangs?

17. Leiden Sie häufig unter unwillkürlichem Urinverlust bei Husten, Niesen, oder Lachen?

18. Kommt es bei Ihnen häufig zum Abgang von kleinen Urinmengen (Tröpfeln)?

19. Haben Sie häufig Schwierigkeiten, Ihre Blase vollständig zu entleeren?

20. Haben sie häufig Schmerzen oder Beschwerden im Unterbauch oder im Bereich des Genitale?

Die Auswertung des PFDI-20 erfolgt, indem zunächst der Mittelwert der Punkte (möglicher Wert 1 bis 4) aus den einzelnen Themengebieten gebildet und dann mit 25 multipliziert wird (möglicher Wert zwischen 0 und 100). Die Scores aus den 3 Themengebieten werden anschließend addiert, um den Gesamtscore zu ermitteln, dessen Wert zwischen 0 und 300 liegen kann.

Der zweite von BARBER et al. entwickelte Fragebogen, der Pelvic Floor Impact Questionnaire-short form 7 (PFIQ-7), soll die Symptome von Blase, Darm und Scheide hinsichtlich der Aktivitäten, Beziehungen und Gefühle der Patientinnen erfassen. Er besteht aus 3 Skalen:

Urinary Impact Questionnaire (UIQ-7): 7 Punkte in der Spalte „Blase oder Urin“.

Colorectal-Anal Impact Questionnaire (CRAIQ-7): 7 Punkte in der Spalte „Darm oder Rektum“.

Pelvic Organ Prolapse Impact Questionnaire (POPIQ-7): 7 Punkte in der Spalte „Scheide oder Becken“.

Pelvic Floor Impact Questionnaire-short form 7

Wie beeinflußt der Zustand folgender Organe→→→ Folgende Tätigkeiten↓↓	**Blase oder Urin**	**Darm oder Rektum**	**Scheide oder Becken**
1. Fähigkeit, den Haushalt zu führen (Kochen, Hausputz, Wäsche)	□ Überhaupt nicht □ Ein wenig □ Mäßig □ Ziemlich viel	□ Überhaupt nicht □ Ein wenig □ Mäßig □ Ziemlich viel	□ Überhaupt nicht □ Ein wenig □ Mäßig □ Ziemlich viel
2. Fähigkeit, körperliche Aktivitäten wie Spatzierengehen, Schwimmen oder anderes training	□ Überhaupt nicht □ Ein wenig □ Mäßig □ Ziemlich viel	□ Überhaupt nicht □ Ein wenig □ Mäßig □ Ziemlich viel	□ Überhaupt nicht □ Ein wenig □ Mäßig □ Ziemlich viel
3. Unterhaltung (Kino, Konzerte etc.)	□ Überhaupt nicht □ Ein wenig □ Mäßig □ Ziemlich viel	□ Überhaupt nicht □ Ein wenig □ Mäßig □ Ziemlich viel	□ Überhaupt nicht □ Ein wenig □ Mäßig □ Ziemlich viel
4. Fähigkeit, Distanzen länger als 30 min mit dem Auto oder Bus von Zuhause zurückzulegen	□ Überhaupt nicht □ Ein wenig □ Mäßig □ Ziemlich viel	□ Überhaupt nicht □ Ein wenig □ Mäßig □ Ziemlich viel	□ Überhaupt nicht □ Ein wenig □ Mäßig □ Ziemlich viel
5. Teilnahme an außerhäuslichen sozialen Aktivitäten	□ Überhaupt nicht □ Ein wenig □ Mäßig □ Ziemlich viel	□ Überhaupt nicht □ Ein wenig □ Mäßig □ Ziemlich viel	□ Überhaupt nicht □ Ein wenig □ Mäßig □ Ziemlich viel
6. Emotionale Gesundheit (Ängstlichkeit, Nervosität, Depression etc.)	□ Überhaupt nicht □ Ein wenig □ Mäßig □ Ziemlich viel	□ Überhaupt nicht □ Ein wenig □ Mäßig □ Ziemlich viel	□ Überhaupt nicht □ Ein wenig □ Mäßig □ Ziemlich viel
7. Gefühl von Frustration	□ Überhaupt nicht □ Ein wenig □ Mäßig □ Ziemlich viel	□ Überhaupt nicht □ Ein wenig □ Mäßig □ Ziemlich viel	□ Überhaupt nicht □ Ein wenig □ Mäßig □ Ziemlich viel

Dabei gibt es für die Antwort “überhaupt nicht“ 0 Punkte, für „ein wenig“ 1 Punkt, für „mäßig“ 2 Punkte und für „ziemlich viel“ 3 Punkte.

Skalen:

Urinary Impact Questionnaire (UIQ-7): 7 Fragen in der Spalte mit der Überschrift „Blase oder Urin“

Colorectal-Anal Impact Questionnaire (CRAIQ-7): 7 Fragen in der Spalte “Darm oder Rektum”

Pelvic Organ Prolapse Impact Questionnaire (POPIQ-7): 7 Fragen in der Spalte “Scheide oder Becken”

Der Mittelwert aus jeder Spalte wird mit 100/3 multipliziert um den Score jeder Skala zu erhalten (möglicher Wert zwischen 0 und 100) und anschließend werden die Scores aller 3 Spalten addiert um den Gesamtscore zu errechnen, der zwischen 0 und 300 liegen kann.

Ein weiterer in dieser Arbeit verwendeter Fragebogen ist der von ROGERS et al. entwickelte Pelvic Organ Prolapse/Urinary Incontinence Sexual Questionnaire (PISQ-12) [26]. Auch dieser Fragebogen wurde der besseren klinischen Anwendbarkeit halber aus einer Langversion (PISQ-31) entwickelt und dient zur Beurteilung der sexuellen Funktion bei Frauen mit Beckenbodensenkungen bzw. Urininkontinenz [27].

Pelvic Organ Prolapse/Urinary Incontinence Sexual Questionnaire (PISQ-12)

1. Wie häufig empfinden Sie sexuelles Verlangen (immer, häufig, selten, nie)?
2. Haben Sie beim Geschlechtsverkehr mit Ihrem Partner einen Orgasmus (immer, häufig, selten, nie)?
3. Fühlen Sie sich während des Geschlechtsverkehrs erregt (immer, häufig, selten, nie)?
4. Sind Sie mit der Abwechslung in Ihrem gegenwärtigen Sexleben zufrieden (immer, häufig, selten, nie)?
5. Empfinden Sie während des Geschlechtsverkehrs Schmerzen (immer, häufig selten, nie)?
6. Leiden Sie beim Geschlechtsverkehr unter Urininkontinenz (immer, häufig, selten, nie)?

7. Schränkt die Angst vor Inkontinenz (Stuhl oder Urin) Ihre sexuelle Aktivität ein (immer, häufig, selten, nie)?
8. Vermeiden Sie sexuelle Aktivität wegen des Gefühls eines Wulstes in der Scheide (immer, häufig, selten, nie)?
9. Haben Sie beim Sex negative emotionale Reaktionen wie Angst, Ekel, Scham oder Schuld (immer, häufig, selten, nie)?
10. Werden Ihre sexuellen Aktivitäten durch Erektionsprobleme Ihres Partners beeinflusst (immer, häufig, selten, nie)?
11. Werden Ihre sexuellen Aktivitäten durch vorzeitige Ejakulationen Ihres Partners beeinflusst (immer, häufig, selten, nie)?
12. Wie intensiv waren Ihre Orgasmen in den vergangenen 6 Monaten im Vergleich zu Orgasmen davor (viel weniger intensiv, weniger intensiv, gleich, viel intensiver, sehr viel intensiver)?

Der Gesamtscore errechnet sich aus der Addition der Punkte für jede Antwort mit 0=nie bis 4=immer. Bei den Fragen 1, 2, 3 und 4 erfolgt die Bewertung konträr, also 4=nie, 0=immer.

Schließlich wird noch ein Fragebogen verwendet, der sich mit dem globalen subjektiven Eindruck der Patientin hinsichtlich des Erfolges der Descensusoperation befasst [18].

Patiens Global Impression of Change (PGI-C)

1 Wie zufrieden waren Sie insgesamt mit der Behandlung und der Betreuung?

– Sehr zufrieden
– Zufrieden
– Weder zufrieden noch unzufrieden
– Unzufrieden
– Sehr unzufrieden

2 War die Behandlung Ihrer Meinung nach

– Sehr erfolgreich
– Erfolgreich
– Mäßig erfolgreich
– Nicht erfolgreich

3 Fühlen Sie sich nach der Behandlung der Beckenbodensenkung im Vergleich zu vorher

– Viel besser
– Ein wenig besser
– Gleich
– Ein wenig schlechter
– Viel schlechter

2.2 Instrumentarium und Netzimplantate

Es werden drei GYNECARE PROLIFT ™ Beckenboden-Rekonstruktionssysteme unterschieden. Sie bestehen alle aus vorgeschnittenen, nicht resorbierbaren PROLENE® Soft-Netzimplantaten mit Instrumentensatz, die die Netzimplantation erleichtern. Die Netze bieten hohe Zugkraft und Haltbarkeit und sind ausreichend porös, um das Einwachsen von Gewebe zu ermöglichen. Blaue PROLENE® Einzelfäden wurden eingewebt, um Kontraststeifen im Netz darzustellen. Die Netze bestehen aus monofilen Fasern mit geringem Durchmesser.

Das Totalprolaps-Netzimplantat ist für die Durchführung einer vaginalen Totalrekonstruktion bestimmt. Es verfügt über 6 Halteschlaufen: 4 zur Sicherung des anterioren Teils des Implantats über einen transobturatorischen Zugangs und 2 zur Sicherung posterioren Teils im sakrospinalen Ligament über einen transglutealen Zugang. Alternativ können die beiden posterioren Halteschlaufen gekürzt werden, um ihre Länge zu reduzieren, und über einen vaginalen Zugang im sakrospinalen Ligament gesichert werden. Die proximalen und distalen anterioren Halteschlaufen haben rechteckige bzw. dreieckige Enden, während die posterioren Schlaufen abgerundet sind (Abb. 7)

Das anteriore Netzimplantat ist für die Rekonstruktion anteriorer Vaginaldefekte bestimmt. Das Implantat verfügt über 4 Halteschlaufen, die über einen transobturatorischen Zugang gesichert werden. Die proximalen und distalen anterioren Halteschlaufen haben rechteckige bzw. dreieckige Enden (Abb. 7).

Das posteriore Netzimplantat ist für die Rekonstruktion posteriorer bzw. apikaler Vaginalhöhlendefekte bestimmt. Das Implantat verfügt über 2 Halteschlaufen, die über einen transglutealen Zugang im sakrospinalen Ligament gesichert werden. Die posterioren Schlaufen haben abgerundete Enden (Abb. 7).

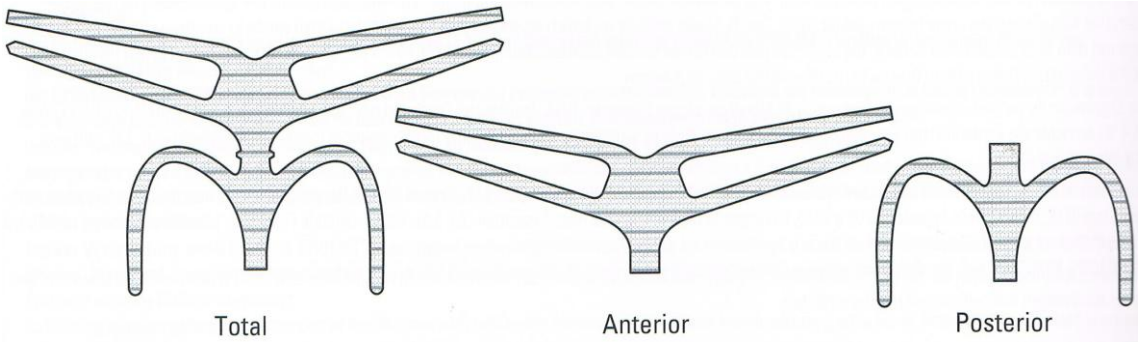

Abbildung 7 Netzimplantate (Total, Anterior, Posterior), (Gebrauchsanweisung GYNECARE PROLIFT™, ETHICON, Somerville, New Jersey, 2009, S. 36)

Die GYNECARE PROLIFT™ Führung ist ein Einmalinstrument zur Gewebepassage, um das Einbringen des totalen, anterioren oder posterioren Netzimplantats zu ermöglichen und die Einführung der GYNECARE PROLIFT™ Kanüle zu erleichtern. Durch seine speziell gestaltete Länge und Krümmung können geeignete Passagen zum Einführen von allen Halteschlaufen der Netzimplantate erstellt werden. Die Führung ist zur Verwendung auf beiden Seiten der Patientin geeignet (Abb. 8).

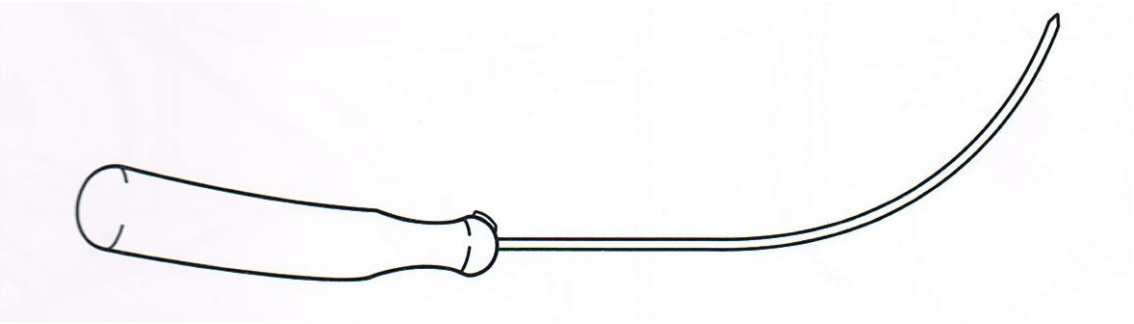

Abbildung 8 GYNECARE PROLIFT™ Führung (Gebrauchsanweisung GYNECARE PROLIFT™, ETHICON, Somerville, New Jersey, 2009, S. 37)

Die GYNECARE PROLIFT™ Kanüle ist ein Einmalinstrument, das zusammen mit der Führung verwendet wird, um das Einbringen der Netzimplantatschlaufen bei gleichzeitigem Schutz des umgebenden Gewebes zu erleichtern. Jede Kanüle wird vor der Einbringung in das Gewebe über die Führung geschoben und verbleibt in situ, nachdem die Führung entfernt wurde (Abb. 9).



Abbildung 9 GYNECARE PROLFIFT™ Kanüle (Gebrauchsanweisung GYNECARE PROLIFT™, ETHICON, Somerville, New Jersey, 2009, S. 37)

Das GYNECARE PROLIFT™ Rückholinstrument ist für den Einmalgebrauch bestimmt und dient zur leichteren Positionierung der Halteschlaufen des Netzimplantats. Das Rückholinstrument wird durch die zuvor positionierte Kanüle geschoben, bis sein distales Ende durch die vaginale Incision wieder erscheint. Das distale Ende des Rück-

holinstruments verfügt über eine Schlinge, um die Halteschlaufe des Netzimplantats sicher zu fassen, während sie durch die Kanüle hindurch herausgezogen wird (Abb. 10).



Abbildung 10 GYNECARE PROLIFT™ Rückholinstrument (Gebrauchsanweisung GYNECARE PROLIFT™, ETHICON, Somerville, New Jersey, 2009, S. 37)

2.3 Operatives Vorgehen

2.3.1 Vordere Netzimplantation

Das vordere Netz soll faltenfrei und flächig zwischen dem vorderen (Blasenhinterwand) mittleren (Vagina) Beckenkompartiment im Spatium vesicovaginale platziert werden. Beide Netzarme verlaufen zunächst durch das Foramen obturatum und dann durch den Arcus tendineus. Der obere Netzarm durchzieht den Sehnenbogen im vorderen Drittel symphysennah, der untere Netzarm im hinteren Drittel kurz vor der Spina ischiadica. Die Netzarme sollen das Netz nicht unter Spannung anzüngeln, sondern es lediglich spannungsfrei in Position halten. Die Patientin wird in Steinschnittlage gebracht und nach sterilem Abdecken erfolgt zunächst die Längsspaltung der vorderen Scheidenwand und das Abpräparieren der Scheide von der Blase nach lateral. Die Präparation wird beidseits fortgesetzt über den Ramus inferior ossis pubis bis der gesamte Arcus tendineus jeweils frei liegt. Die zuvor angezeichneten 4 Inzisionsstellen für das Einbringen der oberen und unteren Netzarme befinden sich für die oberen Netzarme in der oberen, medialen Ecke des Foramen obturatum, das vom M. obturatorius externus sowie

der Adduktorenmuskulatur bedeckt ist, etwa in der Höhe der Klitoris. Auf Höhe der Urethralöffnung wird der untere Schambeinast bimanuell palpatorisch aufgesucht und lateral seiner knöchernen Kante die Führungskanüle durch das Foramen obturatum gestochen. Die Inzisionsstelle für die unteren Netzarme zur hinteren Fixierung des Netzes befindet sich in der unteren medialen Ecke des Foramen obturatum, ca. 1 cm lateral und 2 cm kaudal der Inzisionsstelle für den oberen Netzarm. Auch hier wird die Führungskanüle lateral der knöchernen Kante des unteren Schambeinastes durch das Foramen obturatum gestochen. Beide Inzisionsstellen liegen somit in sicherer Entfernung vom lateralen Quadranten des Foramen obturatum, durch den die obturatorischen Leitungsbahnen ziehen. Nach palpatorischer Darstellung des unteren Schambeinastes wird in Richtung des vaginal tastenden Fingers in leichter Innenrotation zunächst nur die Membrana obturatoria durchstochen- nicht aber der M. obturatorius internus oder der Arcus tendineus. Vor Durchstechen des Arcus tendineus muß dieser, ausgehend von der Spina ischiadica, mit dem palpierenden Finger auf der ganzen Länge an der seitlichen Beckenwand sicher identifiziert werden. Der Abstand der Ausstiche zwischen den beiden Netzarmen entlang sollte möglichst groß sein, um eine vollständige Entfaltung des Netzmittelteils zu gewährleisten. Dazu wird die Führungskanüle für den oberen Netzarm unmittelbar hinter dem Schambein durch den Arcus tendineus gestochen. Die Führungskanüle für den hinteren Netzarm wird entlang des M. obturatorius internus zunächst weiter nach dorsal geführt und bis ca. 1 cm vor die Spina ischiadica geschoben. Erst dann erfolgt die vorsichtige Innenrotation der Führungskanüle zum Durchstechen des Arcus tendineus. Nach Einlegen der Führungskanüle wird die korrekte Position in der Nähe der Spina ischiadica nochmals palpatorisch überprüft. Dann wird das Rückholinstrument durch die Kanüle geführt und die Halteschlaufen des Netzimplantates gefasst. Anschließend wird die Halteschlaufe des Netzimplantates durch die Kanüle geführt und das Netz positioniert. Dabei muss darauf geachtet werden, dass Faltungen und zu große Spannung vermieden werden, da in deren Folge Dysfunktionen der Harnblase und Scheidenarrosionen auftreten können. Die vordere Kante wird neben dem Blasenhals mit 2 resorbierbaren Fäden befestigt, die hintere Zunge mit nicht resorbierbaren Fäden an der Cervix uteri bzw. dem Scheidenstumpf fixiert. Schließlich wird die Kolpotomie noch mit Einzelnähten verschlossen. Eine Tamponade verbleibt in der Scheide für 36 Stunden.

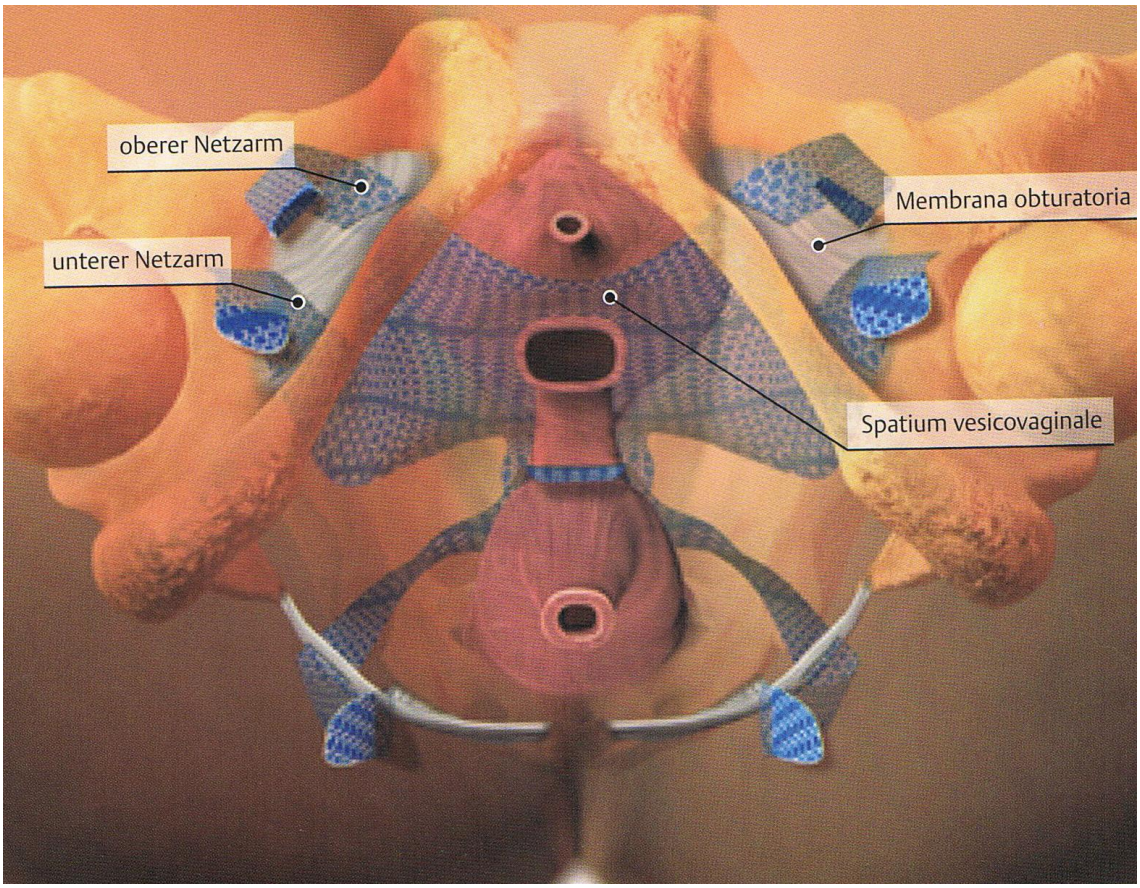

Abbildung 11 Position des vorderen Netzes und Verlauf der Netzarme. Ansicht von kaudal (Steinschnittlage), (Johnson & Johnson Medical Gmbh, ETHICON Women´s Health & Urology, Oststraße 1, 22844 Norderstedt)

2.3.2 Hintere Netzimplantation

Das hintere Netz soll faltenfrei und flächig zwischen dem mittleren (Vagina) und hinteren (Rektum und Peritoneum des Dougas-Raumes) Beckenkompartiment im Spatium rectovaginale platziert werden. Die Netzarme verlaufen zunächst durch die Fossa ischioanalis und treten dann durch das Ligamentum sacrospinale, das als Fixierungspunkt dient. Auch beim hinteren Netz soll die Anspannung nicht zu groß sein, da dies zu Irritationen des N. pudendus oder zu einer Kompression der Rektumampulle führen kann. Analog zur Einlage des vorderen Netzes wird beim hinteren Netz nach Spaltung der Haut am Introitus zunächst die hintere Scheidenwand median längsgespalten. Das

Rektum wird nach kranial von der Scheide abpräpariert und weiter pararektal die Spina ischiadica palpatorisch identifiziert. Von hier aus wird das Lig. sacrospinale nach medial in Richtung Os sacrum freipäpariert. Zum Schutz des Darmes wird dieser nach medial weggedrängt. Die Inzisionsstelle für den hinteren Netzarm befindet sich ca. 4 cm lateral und 3 cm dorsal des Anus am Unterrand des M. gluteus maximus. Die Führungskanülen können sowohl durch den M. gluteus maximus als auch direkt in die Fossa ischioanalis vorgeschoben werden. Das Ligamentum sacrotuberale dient als Leitstruktur für die Führungskanüle, die an dessen Unterrand vorbei bis zum Lig. sacrospinale vorgeschoben wird. Entscheidend ist, dass der hintere Netzarm nicht lateral in der Nähe des Sitzbeinhöckers durch das lig. Sacrotuberale gelegt wird, sondern medial in Nachbarschaft zum Sacrum durch das Lig. Sacrospinale zieht, um die pudendalen Leitungsbahnen zu schonen. Dann wird das Rückholinstrument durch die Kanüle geführt und die Halteschlaufen des Netzimplantates gefasst. Anschließend wird die Halteschlaufe des Netzimplantates durch die Kanüle geführt und das Netz positioniert. Sowohl oben (Cervix bzw. Scheide) als auch unten (am Introitus) wird das hintere Netz fixiert nachdem es auf die individuelle Scheidenlänge gekürzt ist. Die hintere Kolpotomie wird mit Einzelknopfnähten oder fortlaufend verschlossen. Die Scheidentamponade verbleibt auch hier 36 Stunden.

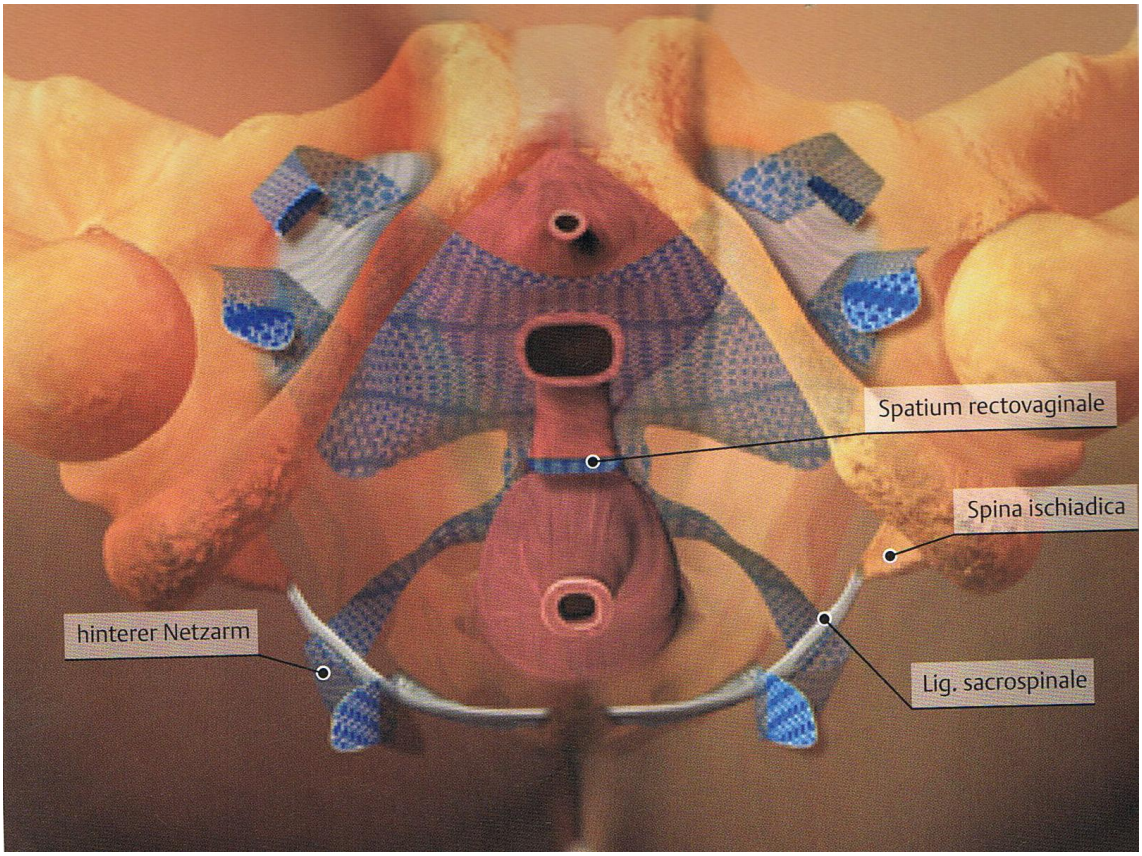

Abbildung 12 Position des hinteren Netzes und Verlauf der Netzarme. Ansicht von kaudal (Steinschnittlage), (Johnson & Johnson Medical Gmbh, ETHICON Women´s Health & Urology, Oststraße 1, 22844 Norderstedt)

2.3.3 Komplette Netzimplantation

Analog zur vorderen bzw. hinteren Netzimplantation werden die Netzarme für den vorderen Anteil im vorderen und hinteren Drittel des Arcus tendineus mit möglichst großem Abstand fixiert und die Netzarme für den hinteren Anteil am Lig. sacrospinale mit mindestens einem Querfinger Abstand zur Spina ischiadica. Bei Uteruserhalt muss das komplette Netz geteilt werden, indem die Netzbrücke durchtrennt wird. Alle drei Eingriffe verlaufen somit komplett extaperitoneal. Nur bei Implantation des kompletten Netzes bei einer simultanen Hysterektomie wird das Peritoneum eröffnet und muss am Vaginalstumpf nach Einlage des Netzes wieder verschlossen werden. Damit sind auch in diesem Fall alle Netzkomponenten extraperitonealisiert.

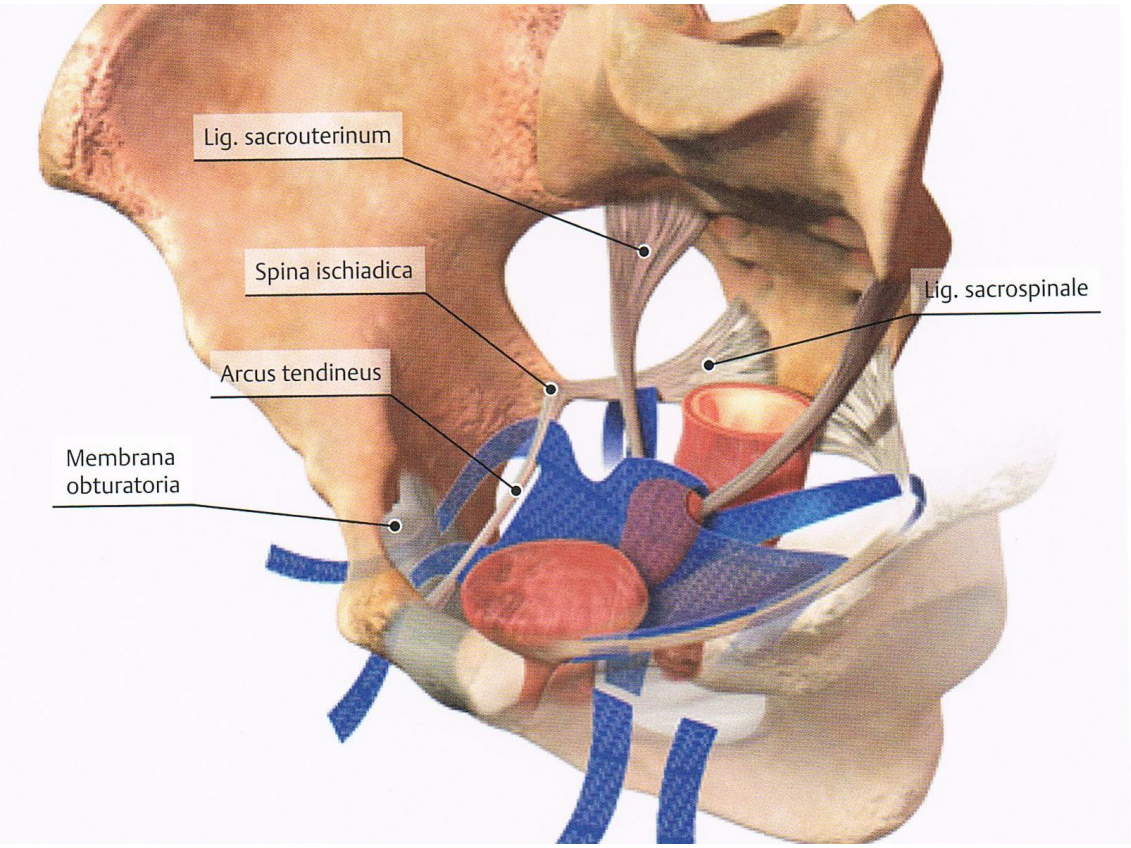

Abbildung 13 Position des hinteren und vorderen Netzes und Verlauf der Netzarme (Z. n. Hysterektomie). Ansicht von links kranial. (Johnson & Johnson Medical Gmbh, ETHICON Women´s Health & Urology, Oststraße 1, 22844 Norderstedt)

2.4 Beschreibung der angewandten statistischen Methoden

Die statistischen Auswertungen wurden mit Hilfe von SPSS für Windows, Version 22.0 (SPSS Inc., U.S.A.) durchgeführt. Die Darstellung der metrischen Variablen erfolgte als Mittelwerte und Mediane, während die Streumaße als Standardabweichungen und Quartile angegeben wurden.

Die metrischen Variablen wurden mittels des Kolmogorov-Smirnov-Tests hinsichtlich ihrer Normalverteilung überprüft. Während einige der getesteten Variablen keine Normalverteilung aufwiesen (Kolmogorov-Smirnov-Test: $p < 0{,}05$), konnte für andere Variablen eine Normalverteilung berechnet werden (Kolmogorov-Smirnov-Test: $p \geq 0{,}05$). Bei den Vergleichen der Stichproben wurden daher Tests für normalverteilte Stichproben und nichtparametrische Tests für nicht normalverteilte Stichproben herangezogen.

2 verbundene, normalverteilte Stichproben wurden mittels des t - Tests für gepaarte Stichproben verglichen, dagegen wurden 2 verbundene, nicht normalverteilte Stichproben durch den Wilcoxon- Test überprüft.

Bei allen durchgeführten Tests erfolgte eine zweiseitige Signifikanzüberprüfung, wobei für alle statistischen Tests ein p-Wert < 0,05 als statistisch signifikant angenommen wurde. Bei Angabe der Signifikanz kann entweder der exakte p-Wert (z.B. 0,003) oder das Signifikanzniveau (z.B. p<0,01) angegeben werden. Signifikante Ergebnisse werden mit roter Schrift gekennzeichnet. p-Werte, die über 0,05 liegen sind statistisch nicht signifikant und werden in schwarzer Schrift dargestellt.

Die Grafiken wurden ebenfalls mit SPSS erstellt. Zur Darstellung der Mediane und Quartilsabstände wurden Boxplots angefertigt. Während in den Boxen der Median sowie die 25.-75. Perzentile aufgetragen sind, entsprechen die T-Balken dem kleinsten und größten Wert, sofern diese keine Ausreißer bzw. Extremwerte sind. Die Ausreißer sind dabei Werte, die zwischen 1 ½ - 3 Boxlängen außerhalb der Box lagen; sie sind in den Grafiken als Kreise dargestellt, während Extremwerte, die mehr als 3 Boxlängen außerhalb der Box gemessen wurden, als Kreuze aufgetragen sind. Die kategorisierten Daten wurden grafisch mit Hilfe von Balken- und Kreisdiagrammen dargestellt.

2.4.1 Normalverteilungstests und Auswahl der anzuwendenden Testverfahren

Normalverteilungstests überprüfen die Verteilungsform von stetigen Zahlen einer Stichprobe. Eine signifikante Abweichung von der Normalverteilung besteht bei p < 0,05; in diesem Falle sind für die betreffende Variablen nichtparametrische Tests zu benutzen. Die Durchführung von Normalverteilungstests erfolgt am häufigsten mit dem Kolmogorov-Smirnov-Test. Ist die Verteilungsfunktion unbekannt, sollte man die Lilliefors- Variante des Kolmogorov-Smirnov-Tests verwenden.

Bei den folgenden Gruppenvergleichen der vorliegenden Stichproben liegen verbundene Stichproben vor; d.h., dass die Werte in einem direkten Zusammenhang stehen. Dies ist typischerweise bei mehrfachen Messungen, z.B. vor und nach Therapie der Fall. Bei

unabhängigen und verbundenen Stichproben kommen unterschiedliche Testverfahren zum Einsatz.

Beim Vergleich von 2 verbundenen, normalverteilten Stichproben wird der t-Test für gepaarte Stichproben verwendet, dagegen bei Vergleich von mehr als 2 normalverteilten, verbundenen Stichproben das allgemeine lineare Modell mit Messwiederholungen.

Beim Vergleich von 2 verbundenen, nicht normalverteilten Stichproben wird der Wilcoxon-Test verwendet, dagegen beim Vergleich von mehr als 2 verbundenen, nicht normalverteilten Stichproben der Friedman-Test.

Bei Analyse der Tests auf Normalverteilung zeigt sich, daß die Ergebnisse der POP-Q-Untersuchung und die des PIFQ-7 –Fragebogens einschließlich seiner Subskalen durchweg nicht normalverteilt sind ($p < 0,05$). Die Stichproben des PISQ-12- Fragebogens weisen dagegen eine Normalverteilung auf ($p > 0,05$). Bis auf die normalverteilten Subskalen des PFDI-20- Fragebogens UDI-6 bei der Baseline- und Folgeuntersuchung ($p > 0,05$) sind die übrigen Subskalen und der Summenscore des PFDI-20 nicht normalverteilt.

3 Ergebnisse

3.1 Basisparameter und Patientinnencharakteristika

3.1.1 Alter zum Operationstermin

Das Durchschnittsalter der Patientinnen betrug zum Operationszeitpunkt 70,6 ± 7,1 Jahre. Die jüngste Patientin war 48, die älteste 87 Jahre. Der Altersmedian lag bei 70, die 25%-Perzentile bei 65,5 und die 75%-Perzentile bei 75,5 Jahren (siehe Abb. 14).

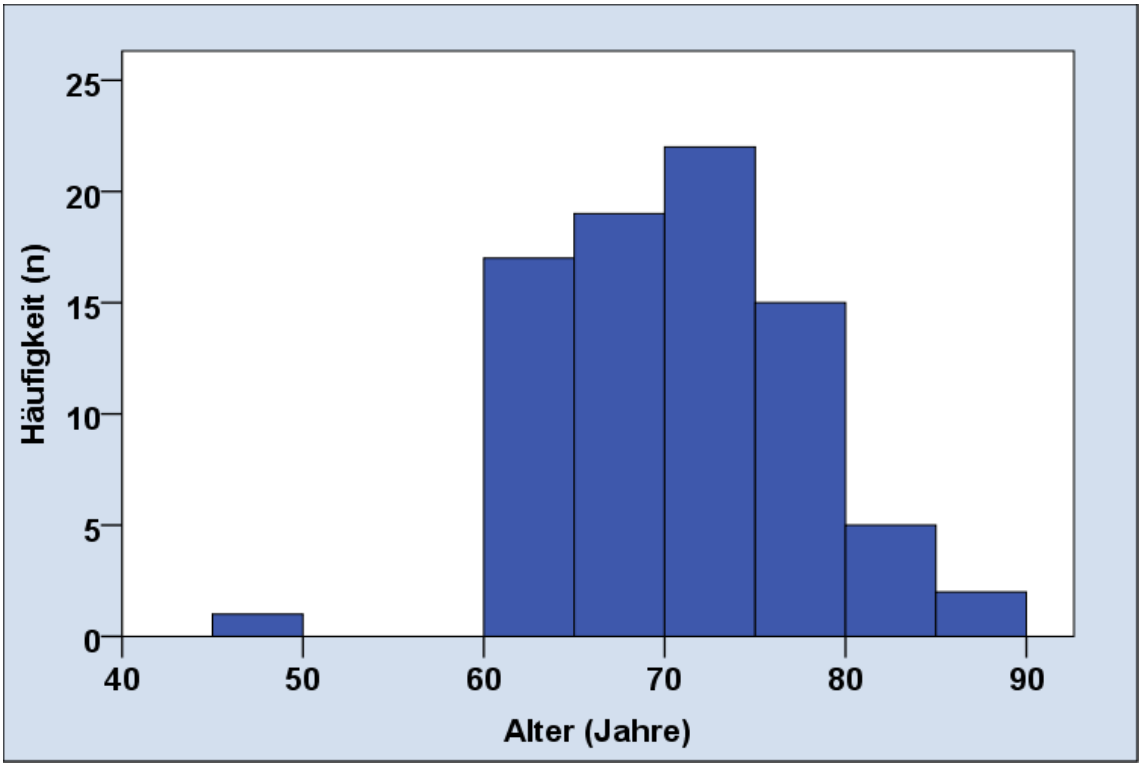

Abbildung 14: Alter zum Operationszeitpunkt

3.1.2 Parietät

Jede Patientin hatte durchschnittlich 2,2 ± 1,1 Kinder geboren, wobei die Spanne von 0 bis 6 Geburten reichte. Alle Patientinnen haben dabei spontan entbunden, so dass keine vaginal operative Entbindung oder Sectio caesarea dokumentiert wurde (siehe Tab. 6 und 7).

Tabelle 3: Parietät

N	Gültig	81
	Fehlend	0
Mittelwert		2,22
Median		2,00
Standardabweichung		1,095
Minimum		0
Maximum		6
Perzentile	25	2,00
	50	2,00
	75	3,00

Tabelle 4: Geburten

	Häufigkeit	Prozent	Kumulierte Prozente
0	3	3,7	3,7
1	16	19,8	23,5
2	32	39,5	63,0
3	25	30,9	93,8
4	1	1,2	95,1
5	3	3,7	98,8
6	1	1,2	100,0
Gesamt	81	100,0	

3.1.3 Körpermaße

Als durchschnittliche Körpergröße ergab sich 164,6 ± 5,9 cm. Die Größenangaben erstreckten sich von 150 bis 179 cm.

Das durchschnittliche Gewicht zum Operationszeitpunkt betrug 70,1 ± 9,5 kg. Das niedrigste Gewicht lag bei 50, das höchste bei 99 kg.

Aus diesen Parametern wurde zusätzlich der Body-Mass-Index (BMI) berechnet. Dabei ergab sich ein Mittelwert von 25,9 kg/m² mit einer Standardabweichung von 3,3. Der niedrigste BMI betrug 19,6 kg/m², das Maximum wurde mit 33,7 kg/m² berechnet (siehe Tab. 8).

Tabelle 5: Körpermaße

		Größe	Gewicht	BMI
N	Gültig	81	81	81
	Fehlend	0	0	0
Mittelwert		164,58	70,10	25,8837
Median		165,00	70,00	25,7117
Standardabweichung		5,876	9,463	3,25538
Minimum		150	50	19,59
Maximum		179	99	33,65
Perzentile	25	162,00	64,00	23,3970
	50	165,00	70,00	25,7117
	75	168,00	75,50	27,9460

3.1.4 Menopausenstatus

Der Menopausenstatus war bis auf 2 Patientinnen postmenopausal.

3.1.5 Vorausgegangene Operationen

3.1.5.1 Hysterektomie

54,3% der Patientinnen waren zum Zeitpunkt der Meshimplantation bereits hysterektomiert.

3.1.5.2 Descensusoperationen

Bei 8 (9,9%) Patientinnen bestand ein Zustand nach vorderer und bei 5 (6,2%) Patientinnen ein Zustand nach hinterer Kolporrhaphie.

Bei 5 Patientinnen (6,2%) wurde bereits eine sacrospinale Fixation durchgeführt und 1 Patientin (1,2%) unterzog sich in der Vergangenheit einer Sakrokolpopexie (siehe Abb. 15)

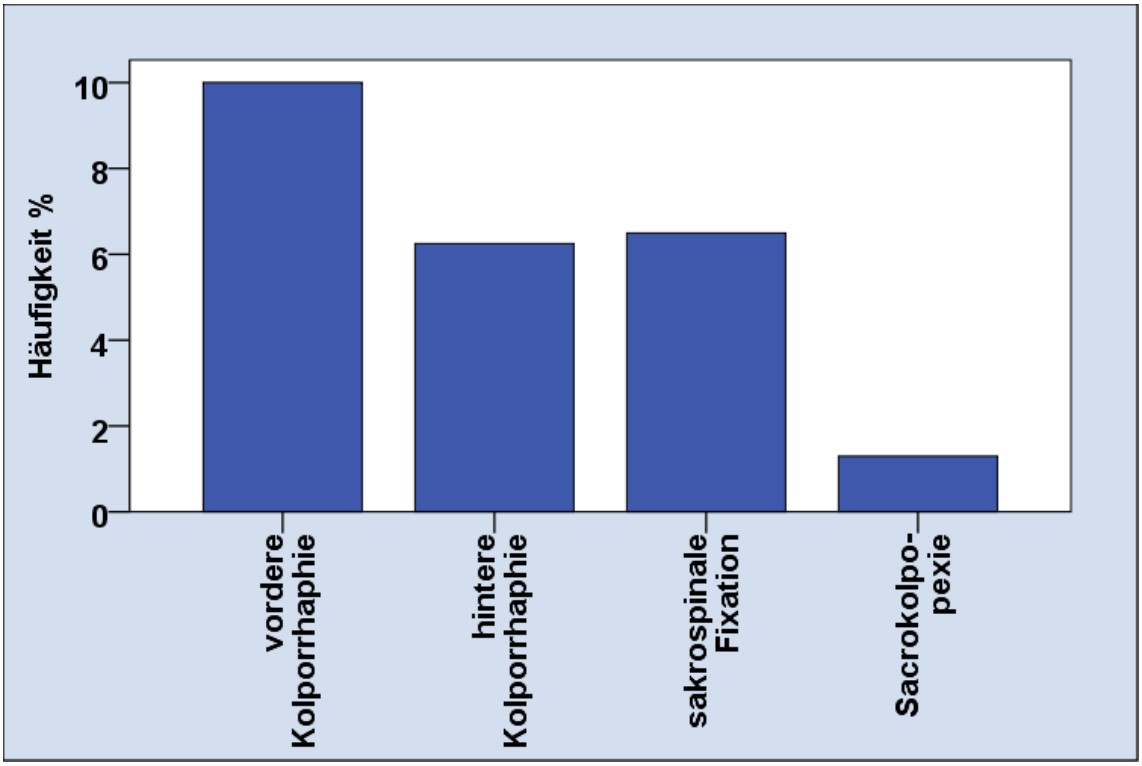

Abbildung 15: Vorausgegangene Descensusoperationen

3.1.5.3 Vorausgegangene Inkontinenzoperationen

3 Patientinnen unterzogen sich bereits vorher einer Inkontinenzoperation im Sinne eines Tension-Free-Vaginal-Tape (TVT) (siehe Abb. 16)

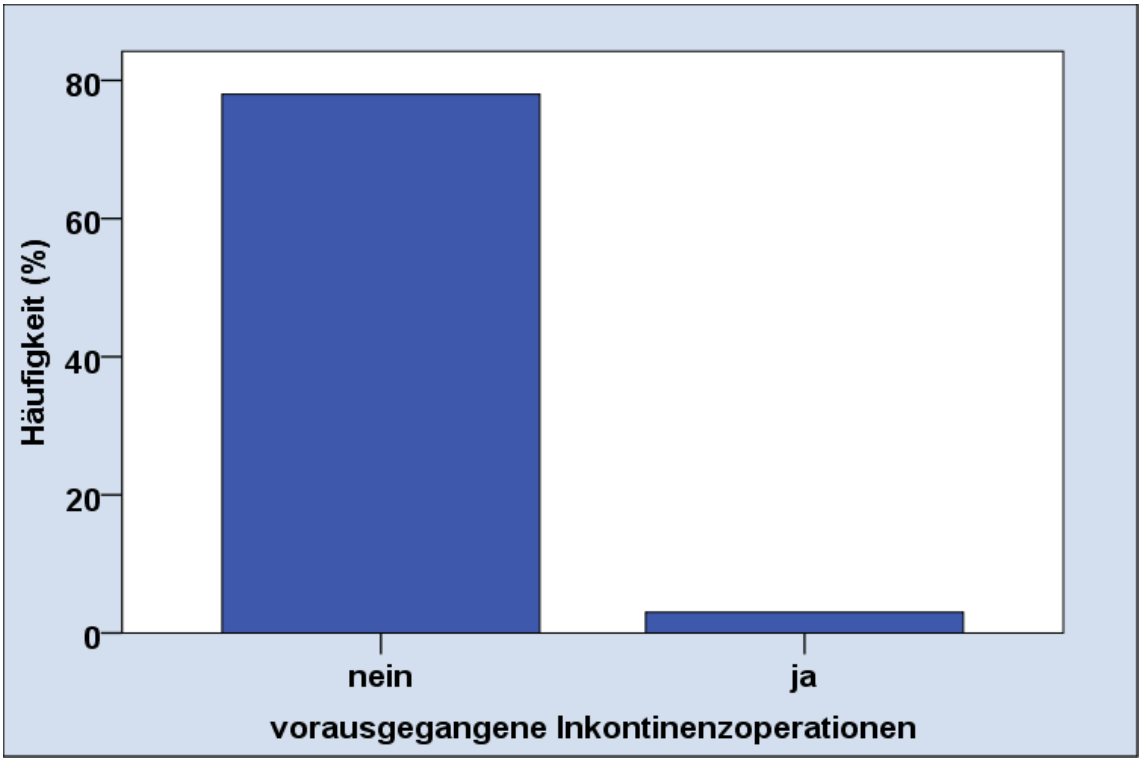

Abbildung 16: Vorausgegangene Inkontinenzoperationen

3.1.6 Daten zur PROLIFT mesh Operation

8 Patientinnen (9,9%) wurde ein vorderes und 2 Patientinnen (2,5%) ein hinteres Prolift-Mesh implantiert. Ein vorderes und hinteres Netz unter Belassen des Uterus wurde bei 35 Patientinnen (43,2%) gelegt und eine komplette Netzimplantation nach vorausgegangener Hysterektomie bei 36 Patientinnen (44,4%) durchgeführt (siehe Abb. 17). Aufgrund der Notwendigkeit, die Netze komplett mit Scheide decken zu müssen, wurde am Krankenhaus Agatharied nie ein vorderes und hinteres Netz mit simultaner Hysterektomie eingesetzt, da nach Überzeugung des Operateurs die Scheide nach einer vaginalen Hysterektomie offen bleiben soll.

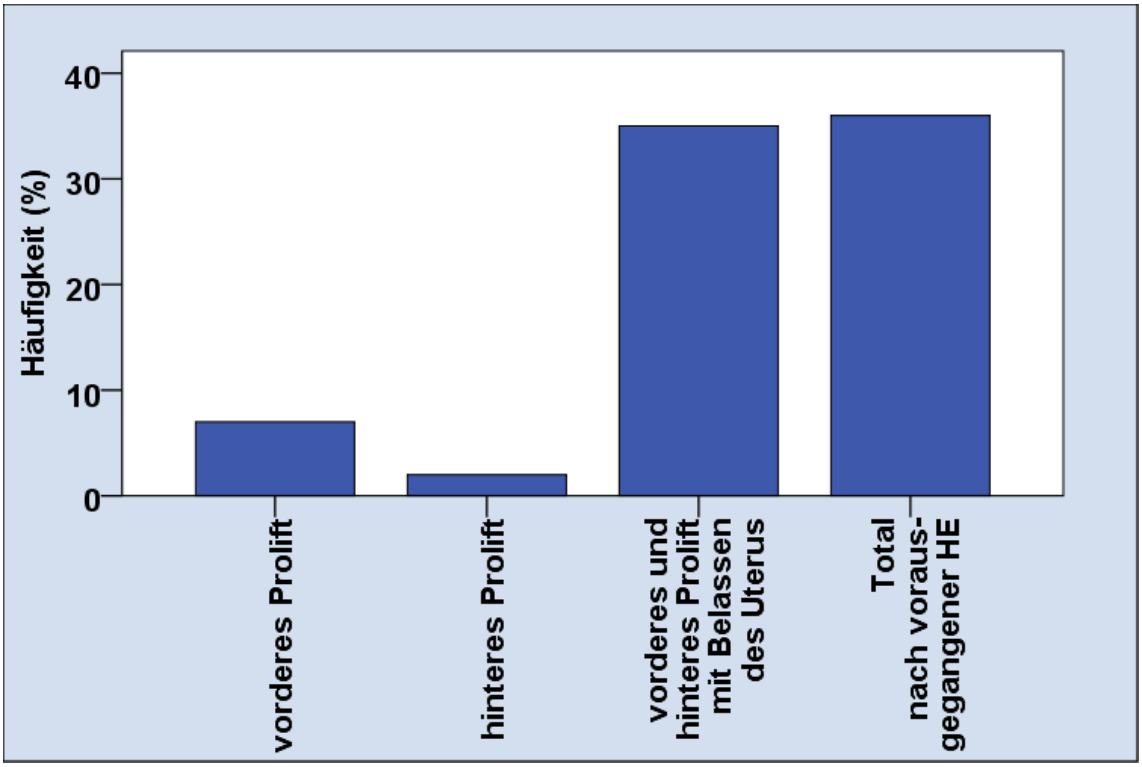

Abbildung 17: Auswahl des Prolift-Mesh

3.1.7 Dauer der Operation

Die durchschnittliche Operationszeit betrug 78,86 ± 20,5 Minuten und einem Median von 75 Minuten. Die kürzeste OP-Dauer war 40 und die längste 145 Minuten (siehe Abb. 18).

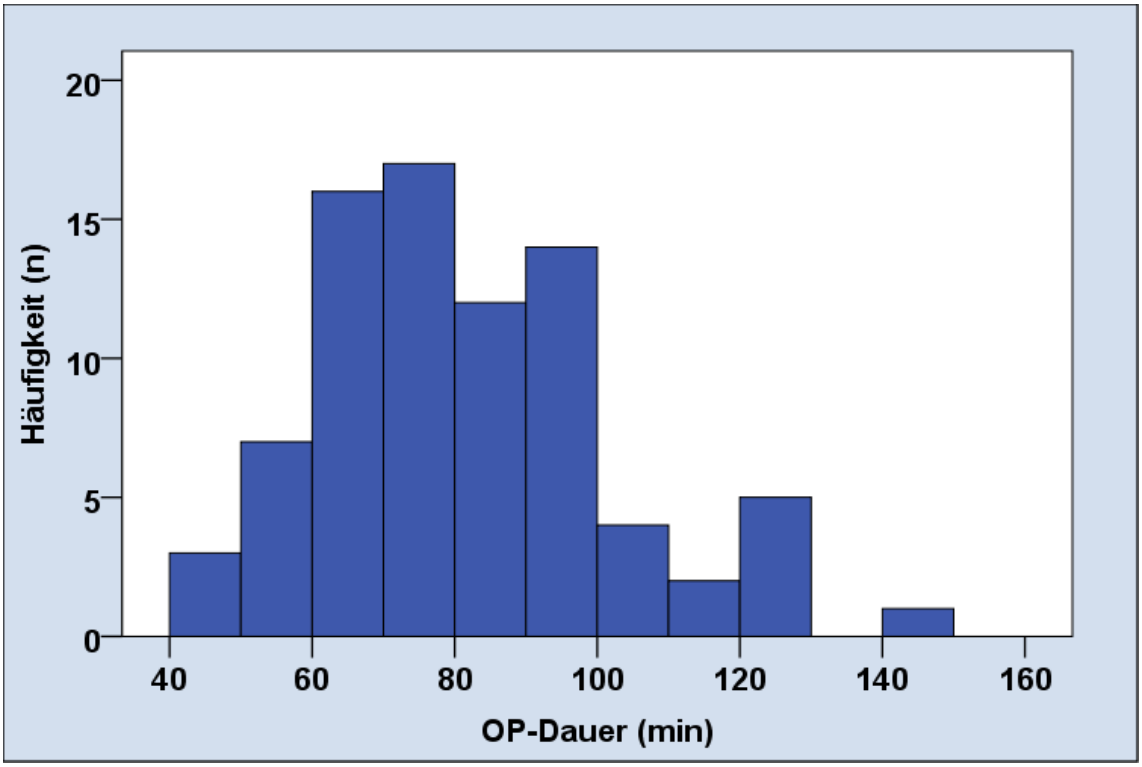

Abbildung 18: Dauer der Operation (Minuten)

3.1.8 Blutverlust während der Operation

Der mittlere Blutverlust betrug 86,42 ± 23,9 (Median 80 ml). Der geringste Blutverlust während der Netzimplantation wurde mit 50 ml und der höchste mit 150 ml beziffert.

3.1.9 Intraoperative Komplikationen

Es kam intraoperativ in keinem Fall zu einer Perforation der Blase, der Urethra oder des Darms. Auch wurde nie ein Blutverlust > 500 bzw. 1000 ml verzeichnet.

3.1.10 Postoperative Komplikationen

Mögliche postoperative Komplikationen wie Thromboembolien, viszerale Netzerosionen in Nachbarorgane wie Urethra, Blase oder Darm, Mesh Expositionen in die Scheide, die die Entfernung des Netzes erforderten oder das Notwendigwerden einer Bluttransfusion ergaben sich nicht.

In 1 Fall kam es postoperativ zu einer Harnwegsinfektion (1,2%), bei 4 Patientinnen (4,9%) kam es zu einem Abfall des Hämoglobinwertes unter 10 mg/dl (Anämie). Jeweils 3 Patientinnen (3,7%) klagten postoperativ über Schmerzen oder Fieber über 37,8° C.

Weiterhin zeigten im untersuchten Kollektiv 2 Patientinnen (2,5%) eine Wundinfektion und 4 (4,9%) ein Hämatom, bei 1 Patientin (1,2%) kam es zu vorübergehendem Harnverhalt und bei 2 (2,5%) zu Blasenentleerungsstörungen.

Bei 5 Patientinnen (6,2%) kam es zu einer Meshexposition, die jedoch konservativ behandelt werden konnte und bei 4 Patientinnen (4,9%) wurde bei der Nachuntersuchung eine Wundschrumpfung bzw. Induration des Netzimplantates diagnostiziert.

14 Patientinnen (17,3%) entwickelten nach der Mesheinlage eine De-Novo-Inkontinenz, wovon 9 Patientinnen mittels einer spannungsfreien suburethtralen Bandeinlage zufriedenstellend operiert werden konnten (siehe Tab. 9).

Tabelle 6: Übersicht der postoperativen Komplikationen

Postoperative Komplikationen, n (%)	**n = 81**
Thromboembolie	0
Harnwegsinfektion	1 (1,2)
Anämie (Hb< 10 mg/dl)	4 (4,9)
Bluttransfusion	0
Fieber (>37,8°C)	3 (3,7)
Schmerzen	3 (3,7)
Wundinfektion	2 (2,5)
Hämatom	4 (4,9)
Vorübergehender Harnverhalt	1 (1,2)
Blasenentleerungsstörungen	2 (2,5)
Viszerale Erosion	0
Meshexposition, entfernt	0
Meshexposition, konservative Behandlung	5 (6,2)
Wundschrumpfung/Induration	4 (4,9)
De-Novo-Harninkontinenz	14 (17,3)

3.1.11 Krankenhausaufenthaltsdauer

Die durchschnittliche Dauer des Krankenhausaufenthaltes betrug 5,6 ± 2,7 Tage und einem Median von 5 Tagen. Der kürzeste Krankenhausaufenthalt war 3 und der längste 25 Tage (siehe Abb.19).

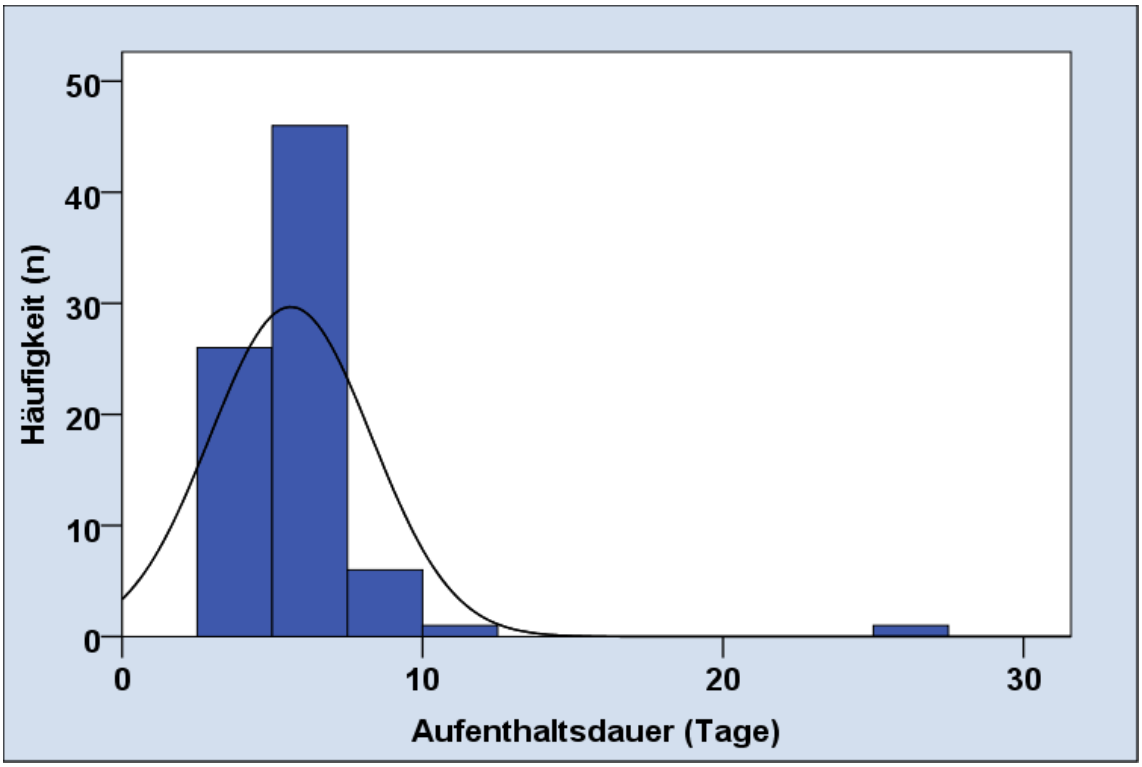

Abbildung 19: Dauer des stationären Aufenthaltes (Tage)

3.1.12 POP-Q-Untersuchung

3.1.12.1 Stadien der POP-Q-Untersuchung

Zunächst wurden die POP-Q-Stadien der Baseline-Untersuchung (BLU) mit denen der Folgeuntersuchung (FU) verglichen. Das POP-Q-Stadium lag präoperativ durchschnittlich bei 3 ± 0,4 (Median 3, Minimum 2, Maximum 4) und bei der Folgeuntersuchung bei durchschnittlich 0,9 ± 0,72 (Median1, Minimum 0, Maximum 2). Bei der zweiseitigen Signifikanzüberprüfung im Wilcoxon-Test ergab sich im Vergleich ein hohes Signifikanzniveau ($p < 0,001$), so daß von einer sehr guten operativen anatomischen Korrektur des Descensus ausgegangen werden kann. Dies zeigt sich auch im folgenden Vergleich der 9 Messpunkte im POP-Q-System.

3.1.12.2 POP-Q-Untersuchung, Punkt Aa

Der Punkt Aa beschreibt den Punkt an der Scheidenvorderwand, 3 cm proximal zu Hymen. Er kann einen Wertebereich von -3 cm bis +3 cm annehmen. Der durchschnittliche Wert bei der Baselineuntersuchung betrug +1,6 ± 1,1 (Min. -3, Max. +3) und einem Median von +1. Bei der Nachuntersuchung -2,1 ± 0,9 (Min. -3, Max 0) und einem Median von -2.

Im Wilcoxon-Test zeigte sich eine deutliche Signifikanz ($P < 0{,}001$) bezüglich einer Verbesserung bzw. Anhebung dieses Punktes.

Im Boxplot stellt sich die Veränderung dieses Messpunktes bei der Folgeuntersuchung wie folgt dar (siehe Abb. 20):

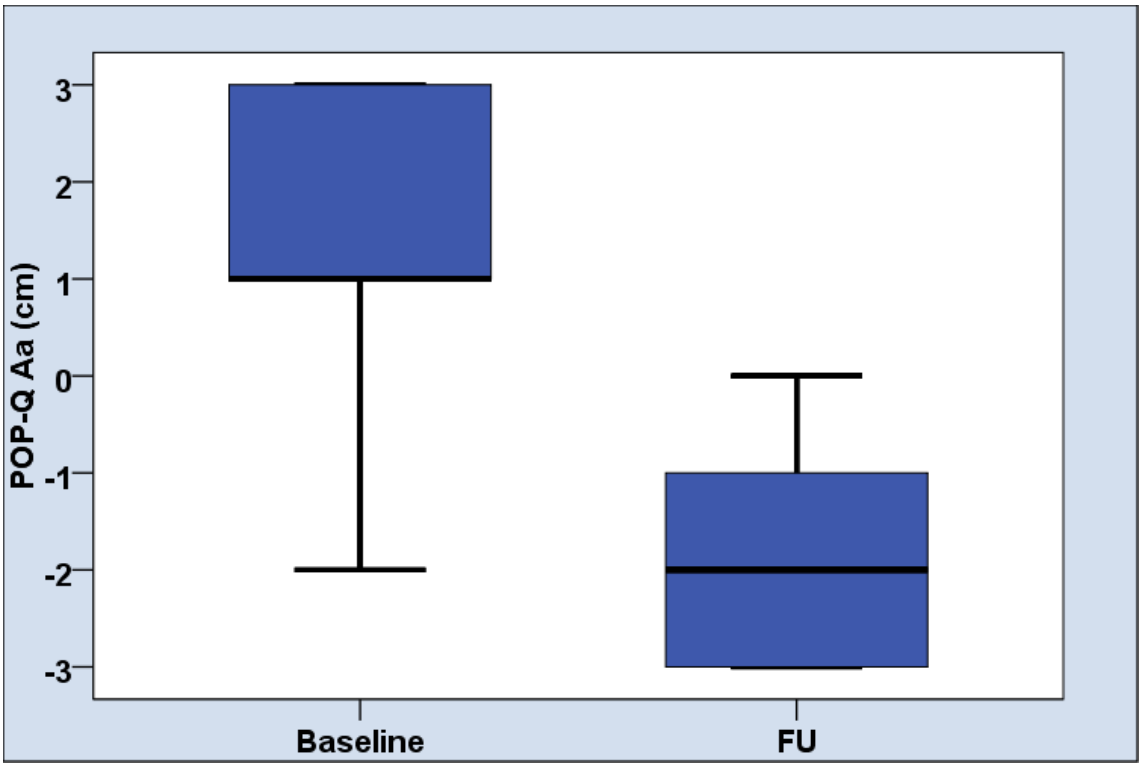

Abbildung 20: Boxplot für Punkt Aa in der Baseline- und Folgeuntersuchung

3.1.12.3 POP-Q- Untersuchung, Punkt Ba

Der Messpunkt Ba beschreibt die distalste Position des oberen Bereichs der Scheiden vorderwand, er kann einen Wertebereich von -3 cm bis +tvl (Gesamtlänge der Scheide) annehmen. Dieser Punkt lag präoperativ durchschnittlich 2,4 ± 1,5 cm (Median 2 cm)

unterhalb des Hymens, bei der Nachuntersuchung befand sich dieser Punkt dann durchschnittlich 3,5 ± 2,2 cm (Median -3 cm) oberhalb davon. Der Minimalwert präoperativ war -2 cm und der Maximalwert +6 cm. Bei der Folgeuntersuchung war der Minimalwert -9 und der Maximalwert 0 cm. Das Signifikanzniveau lag bei $p < 0{,}001$. Die Abb. 21 zeigt die Werte für den Punkt Ba in der Baselineuntersuchung und der Folgeuntersuchung im Boxplot (siehe Abb. 21).

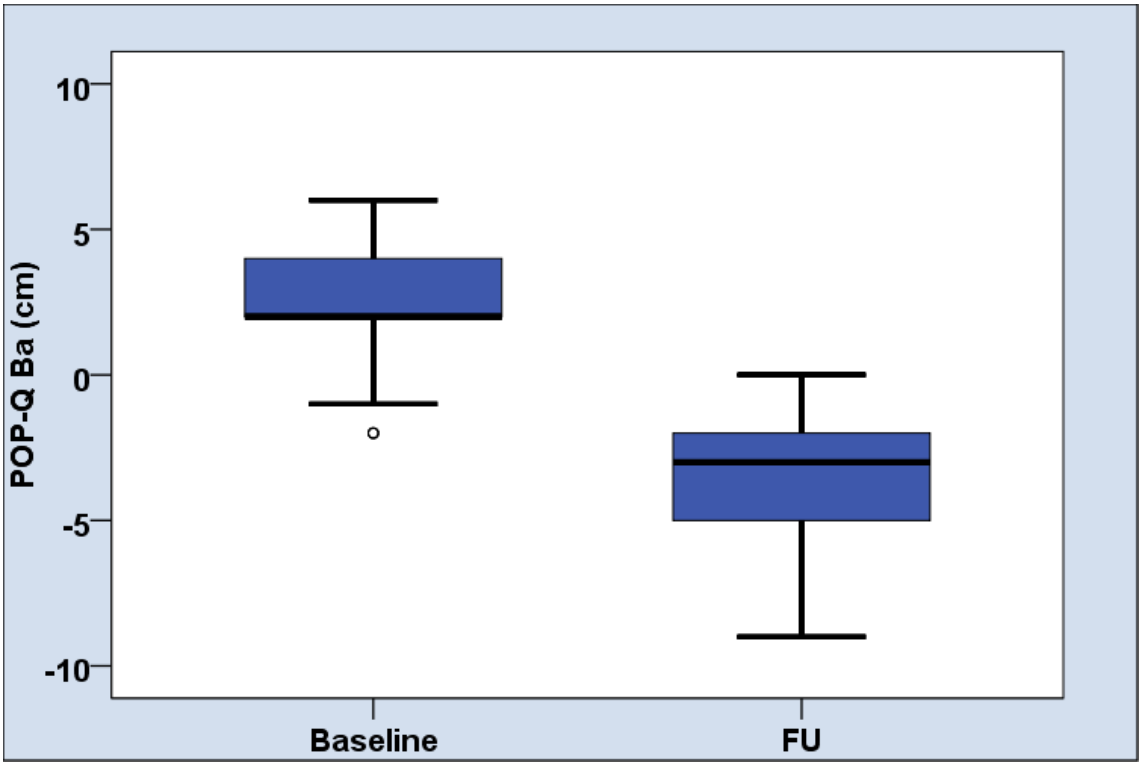

Abbildung 21: Boxplot für Punkt Ba in Baseline- und Folgeuntersuchung

3.1.12.4 POP-Q-Untersuchung, Punkt C

Der Punkt C gibt den distalsten Bereich der Zervix oder der Scheidenmanschettennarbe in Relation zum Hymen an. Der Mittelwert betrug -0,7 ± 3,8 cm (Median -2 cm) bei der Baselineuntersuchung und -5,7 ± 2,5 cm (Median -7 cm) bei der Folgeuntersuchung. Der Minimalwert betrug -7 und der Maximalwert +7 cm präoperativ und -10 bzw. +1 cm bei der Nachuntersuchung (siehe Abb. 22).

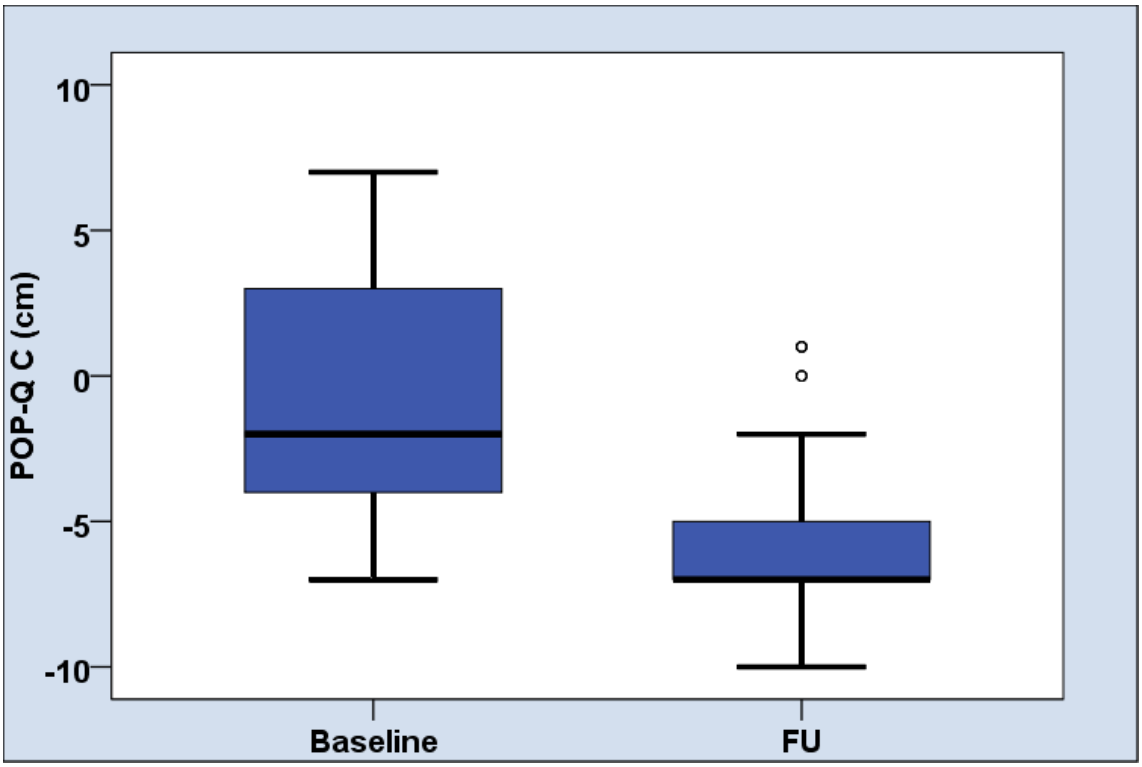

Abbildung 22: Boxplot für Messpunkt C in der Baseline- und Folgeuntersuchung

Im Wilcoxon-Test zeigte sich auch für Punkt C eine signifikante Anhebung dieses Punktes ($p < 0{,}001$).

3.1.12.5 POP-Q-Untersuchung, Punkt D

Der Messpunkt D beschreibt die Position des hinteren Scheidengewölbes, nach Hysterektomie ist er nicht relevant. Das erklärt die 41 fehlenden Werte für den Punkt D. Durchschnittlich befand sich das hintere Scheidengewölbe bei der Baselineuntersuchung 4,1 ± 2,5 cm (Median -5 cm) und bei der Folgeuntersuchung 6,8 ± 3,3 cm (Median -8 cm) oberhalb des Hymenalsaumes. Das Minimum lag präoperativ bei -7 und bei der Nachuntersuchung bei -11 cm. Maximal wurden präoperativ +5 und bei der FU +10 cm gemessen (siehe Abb. 23).

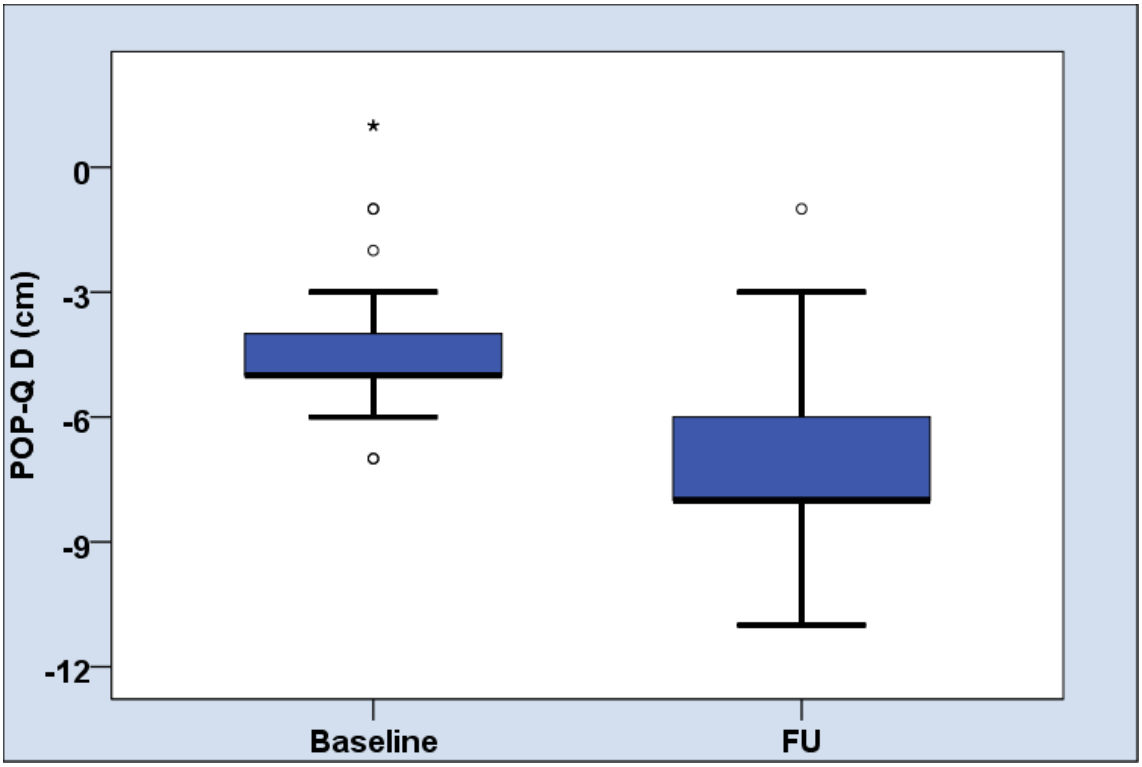

Abbildung 23: Boxplot für den Punkt C bei der Baseline- und Folgeuntersuchung (2 Extremausreißer wurden grafisch nicht dargestellt)

Im Wilcoxon-Test war auch dieses Ergebnis signifikant ($p < 0,001$).

3.1.12.6 POP-Q-Untersuchung, Punkt Ap

Analog zum Punkt Aa gibt der Punkt Ap die Position der hinteren Scheidenwand, 3 cm proximal zum Hymen an. Er kann einen Wertebereich von -3 cm bis +3 cm annehmen. Bei einem Mittelwert von -0,2 ± 1,1 cm (Median -1 cm) bei der BLU und -2,4 ± 0,7 cm (Median -3 cm) bei der FU, wurde ein minimaler Wert von -2 cm bei der BLU und -3 cm bei der FU gemessen. Der Maximalwert betrug bei der BLU +3 und bei der FU 0 cm (siehe Abb. 24).

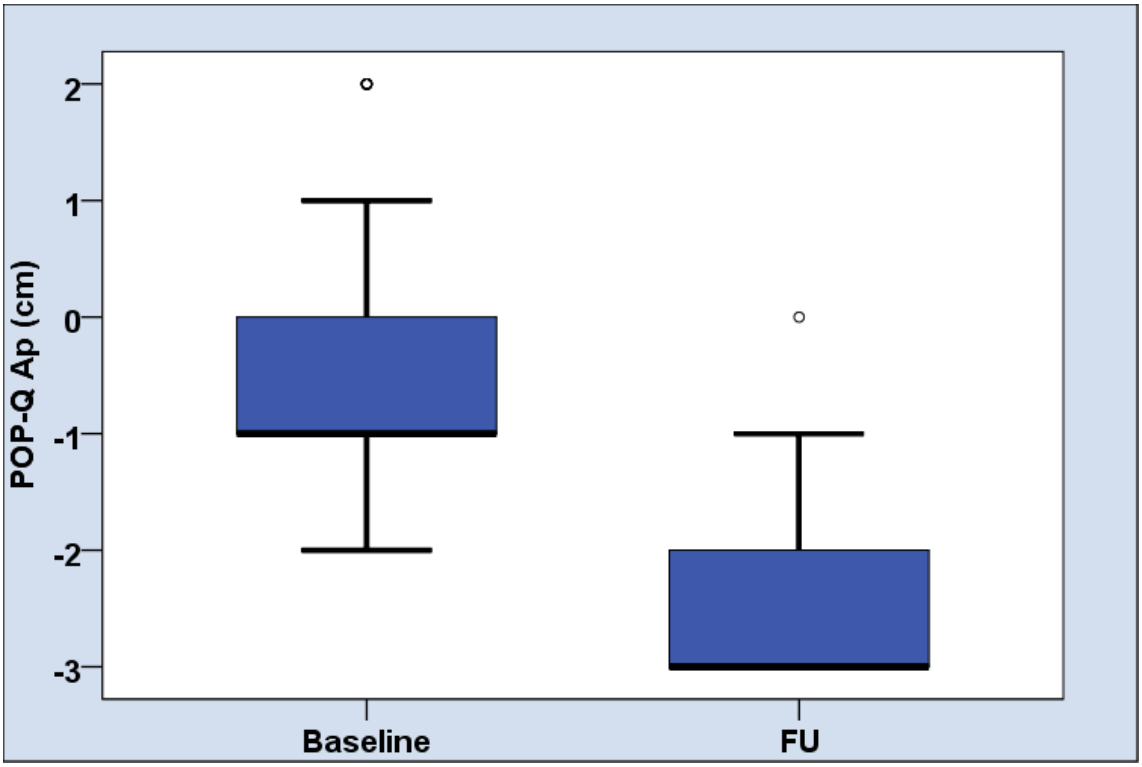

Abbildung 24: Boxplot für den Punkt Ap in der Baseline- und Folgeuntersuchung

Auch für den Messpunkt Ap zeigte der Wilcoxon-Test eine hohe Signifikanz ($p < 0{,}001$).

3.1.12.7 POP-Q-Untersuchung, Punkt Bp

Der Messpunkt Bp beschreibt die distalste Position des oberen Bereichs der Scheidenhinterwand und erreicht Werte von -3 cm bis +tvl (Gesamtlänge der Scheide). Der durchschnittliche präoperative Wert war -0,4 ± 1,5 cm (Median -1 cm) und -4,1 ± 2,1 cm (Median -4) bei der FU. Präoperativ bewegte sich der Wert zwischen -4 und +4 cm und bei der Folgeuntersuchung zwischen -9 und 0 (siehe Abb. 25).

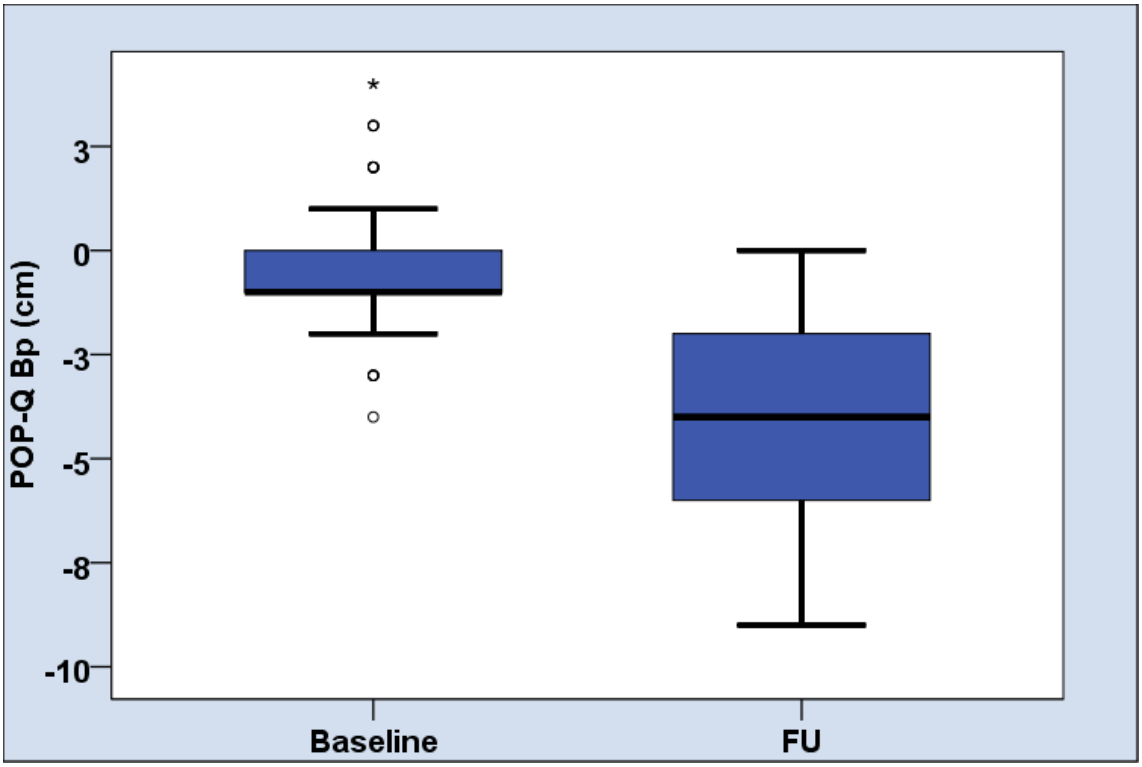

Abbildung 25: Boxplot zur Darstellung des Punktes Bp bei der Baseline- und Folgeuntersuchung

Auch beim Messpunkt Bp kam es bei der Signifikanzüberprüfung zu einem p-Wert von <0,001.

3.1.12.8 POP-Q-Untersuchung, Messwerte von Hiatus genitalis (gh), Damm (pb) und Gesamtlänge der Scheide (tvl)

Bei der Messung des Hiatus genitalis (gh) von der Mitte des Meatus urethrae ext. bis zur hinteren Mittellinie des Hymen ergaben sich präoperativ ein Mittelwert von 4,3 ± 0,9 cm (Median 4 cm) und postoperativ ein Mittelwert von 3,7 ± 1,3 cm (Median 4 cm). Die Werte für die Messung des Damms (pb) vom hinteren Rand des gh bis zu Mitte der Anusöffnung ergaben präoperativ und postoperativ Mittelwerte von 3,3 ± 0,8 cm (Median 3 cm). Die Gesamtlänge der Scheide (tvl), wenn sich Punkt C oder D in der normalen Position befinden, war präoperativ durchschnittlich 8,8 ± 1,4 cm (Median 9 cm) und postoperativ 8,3 ± 2,3 cm (Median 8 cm). Im Wilcoxon-Test ergab sich für gh und tvl ein $p < 0,001$ und für pb ein $p = 0,491$.

Eine Übersicht der Ergebnisse der gynäkologischen Baseline- und Folgeuntersuchungen gibt Tabelle 10 wieder.

Tabelle 7: POP-Q- Untersuchung

POP-Q- Untersuchung	präoperativ (n=81) (MW±SD; Median)	Follow-up (n=81) (MW±SD; Median)	p (Wilcoxon-Test)
Pop-Q-Stadium	3±0,4; 3	0,9±0,7; 1	p>0,001
Punkt Aa	1,6±1,1; 1	-2,1±0,9; -2	P<0,001
Punkt Ba	2,4±1,5; 2	-3,5±2,2; -3	p<0,001
Punkt C	-0,7±3,8; -2	-5,7±2,5; -7	p<0,001
Punkt D	-4,1±2,5; -5	-6,8±3,3; -8	p<0,001
Punkt Ap	-0,2±1,1; -1	-2,4±0,7; -3	P<0,001
Punkt Bp	-0,4±1,5; -1	-4,1±2,1; -4	p<0,001
Hiatus genitalis (gh)	4,3±0,9; 4	3,7±1,3; 4	p<0,001
Damm (pb)	3,3±0,8; 3	3,3±0,8; 3	p=0,491
Länge der Vagina (tvl)	8,8±1,4; 9	8,25±2,3; 8	P<0,001

3.1.13 Patients Global Impression of Change (PGI-C)

Auf die Frage “Wie zufrieden waren Sie insgesamt mit der Behandlung und Betreuung?” antworteten insgesamt 61 Patientinnen (75,3%) mit „sehr zufrieden“, 18 waren „zufrieden“ (22,2%) und je 1Patientin (1,2%) gab an, daß sie „weder zufrieden noch unzufrieden“ bzw. „unzufrieden“ war (siehe Abb. 26).

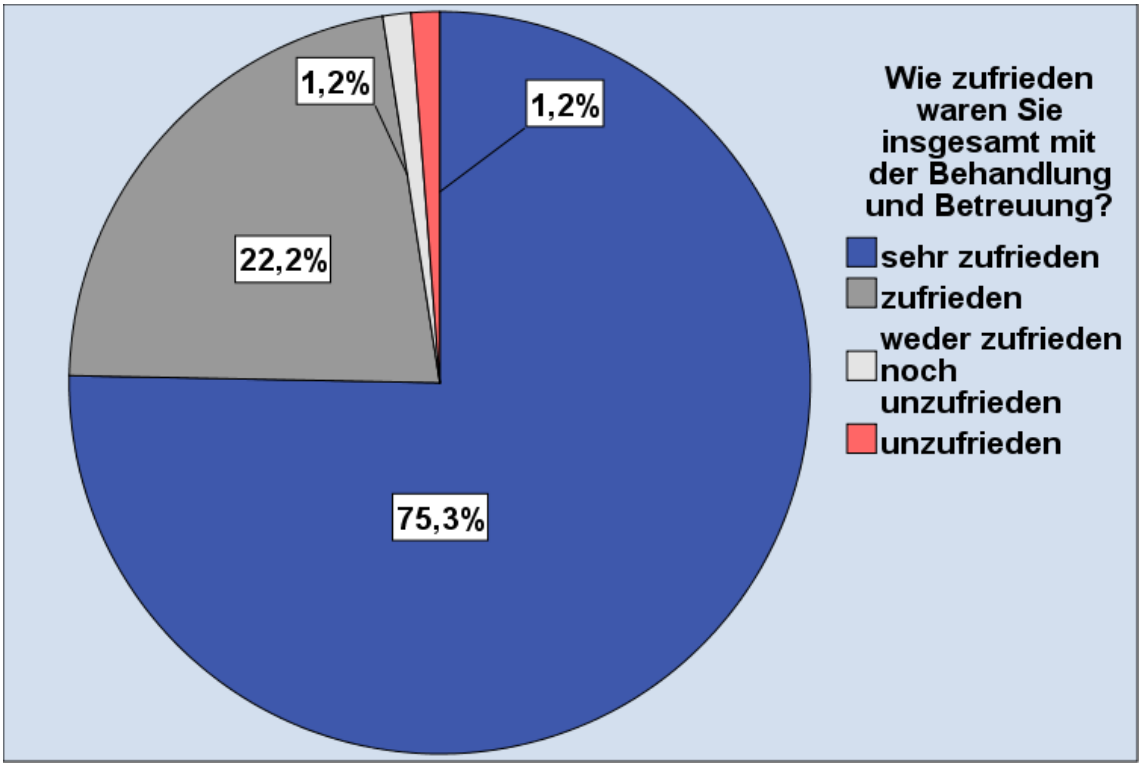

Abbildung 26: PGI-C, Frage 1

Auf die 2. Frage nach dem subjektiven Erfolg der Behandlung antworteten 44 Patienten (54,3%) mit „sehr erfolgreich“, 28 (34,6%) mit „erfolgreich“ und 5 (6,2%) mit „mäßig erfolgreich“. 4 Patientinnen (4,9%) sahen die Netzimplantation als „nicht erfolgreich“ an (siehe Abb. 27).

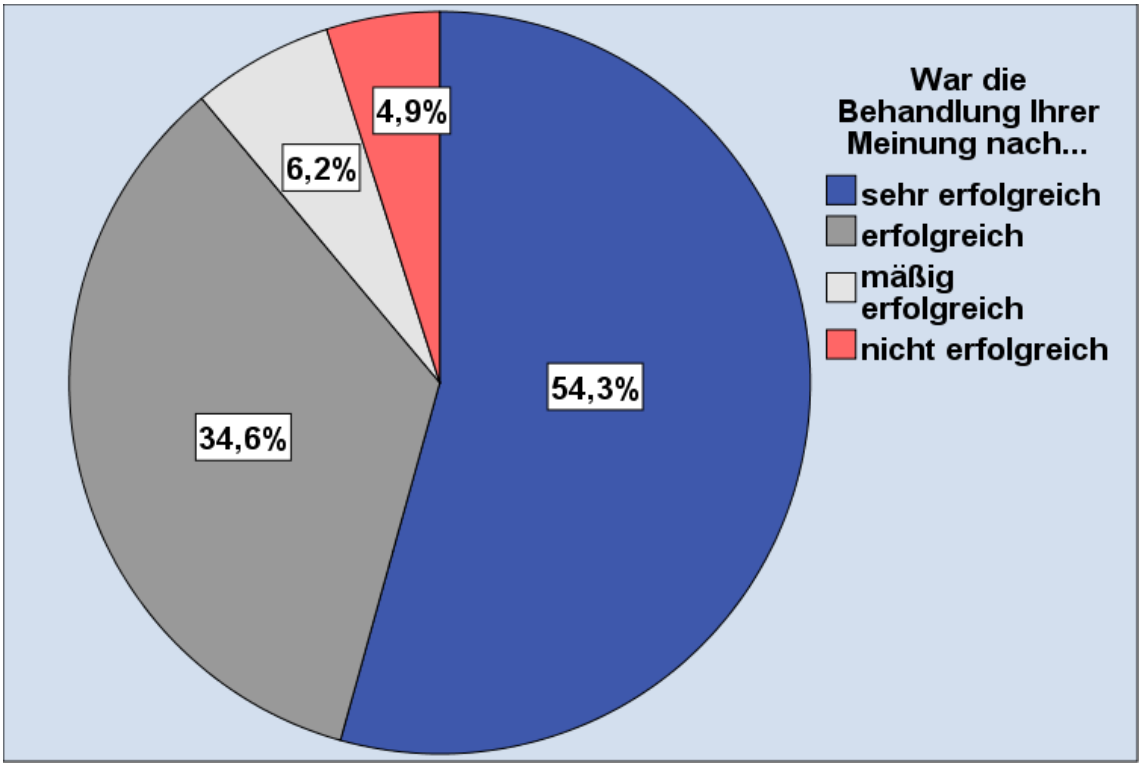

Abbildung 27: PGI-C, Frage 2

Auf die Frage, wie sich die Patientinnen im Kollektiv nach der Behandlung der Beckenbodensenkung im Vergleich zu vorher fühlen, antworteten 54 (66,7%) mit “viel besser”, 13 (16%) mit “ein wenig besser” und 10 (12,3%) mit „gleich“. Je 2 Patientinnen (2,5%) fühlten sich nach der Operation „ein wenig schlechter“ bzw. „viel schlechter“ (siehe Abb. 28).

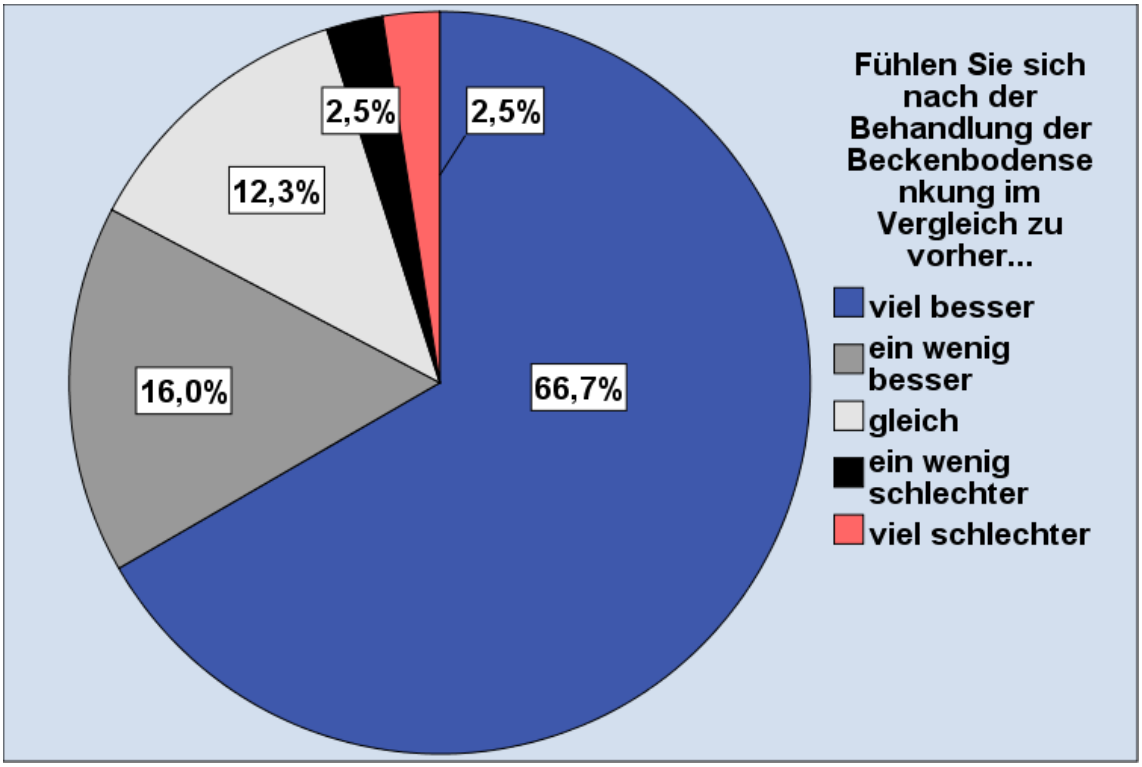

Abbildung 28: PGI-C, Frage 3

3.1.14 Pelvic Floor Distress Inventory-short form 20 (PFDI-20)

Der PFDI-20 umfasst insgesamt 20 Fragen aus 3 Themengebieten: den Pelvic Organ Prolapse Distress Inventory 6 (POPDI-6) mit 6 Fragen, den Colorectal-Anal Distress Inventory (CRADI-8) mit 8 Fragen und den Urinary Distress Inventory 6 (UDI-6) mit 6 Fragen. Wird eine Frage mit „Nein“ beantwortet, werden dafür 0 Punkte vergeben, bei der Antwort „Ja“ wird nachgefragt, wie sehr sich die Patientin beeinträchtigt fühlt. Dabei wird für „überhaupt nicht“ 1 Punkt, für „ein wenig“ 2, für „mäßig“ 3 und für „ziemlich viel“ 4 Punkte vergeben.

Die Auswertung des PFDI-20 erfolgt, indem zunächst der Mittelwert der Punkte (möglicher Wert 1 bis 4) aus den einzelnen Themengebieten gebildet und dann mit 25 multipliziert wird (möglicher Wert zwischen 0 und 100). Die Scores aus den 3 Themengebieten werden anschließend addiert, um den Gesamtscore zu ermitteln, dessen Wert zwischen 0 und 300 liegen kann. Je höher die Punktzahl, desto höher ist folglich der Leidensdruck der Patientin.

Die Ergebnisse des Gesamtsummenscores im PFDI-20 zeigen eine signifikante (p<0,001) Reduktion der präoperativ durch den Descensus bedingten Beschwerden. So ergab sich bei der Baselineuntersuchung ein Mittelwert von 74,7±41,4 (Median 70,8), ein Minimum von 0 und einer Maximalpunktzahl von 171,9. Die Folgeuntersuchung zeigte hingegen nur ein Mittel von 47,8±30,8 (Median 42,7, Minimum 0, Maximum 152,1). Der Boxplot (Abb. 29) zeigt die Veränderung des Summenscores im PFDI-20.

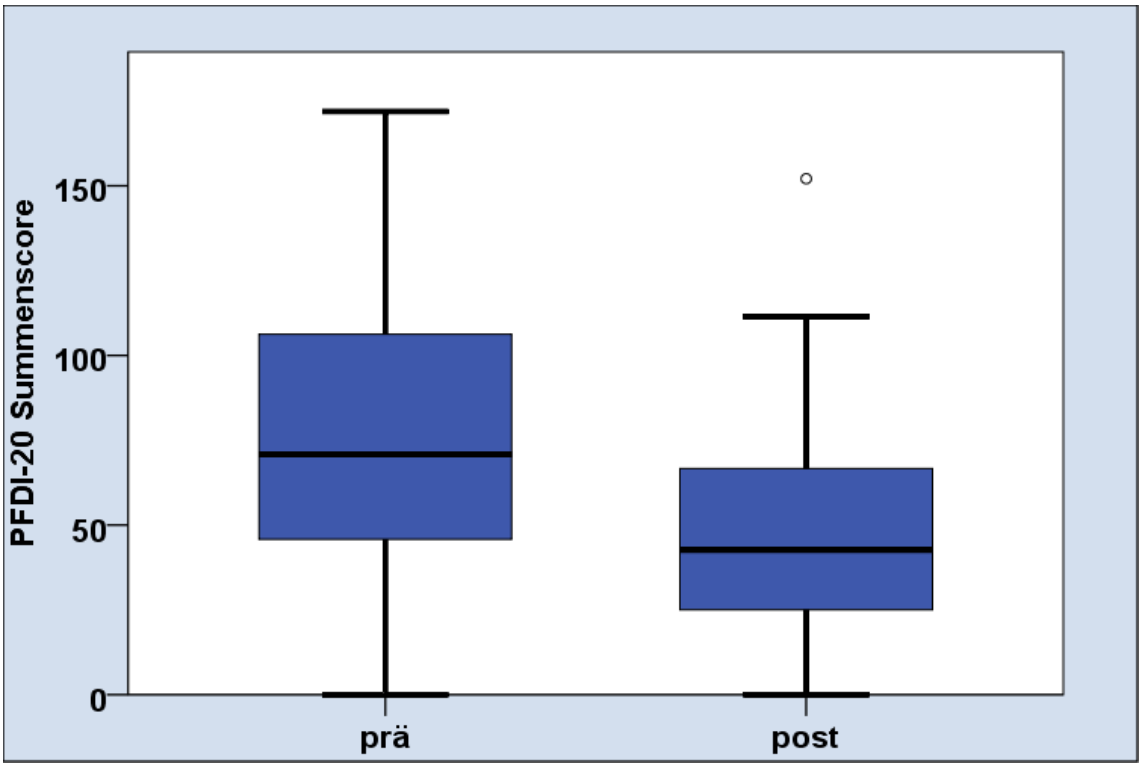

Abbildung 29: Summenscore im PFDI-20 prä- vs. postoperativ

Die Ergebnisse der Untergruppen des PFDI-20, also des POPDI-6, des CRADI-8 und des UDI-6 werden im Folgenden dargestellt.

3.1.14.1Pelvic Organ Prolapse Distress Inventory 6 (POPDI-6), Ergebnisse der Baselineuntersuchung (BLU) und Folgeuntersuchung (FU)

Frage 1: Haben Sie häufig ein Druckgefühl im unteren Bauch?

Frage 2: Haben Sie oft ein Gefühl der Schwere oder der Dumpfheit im Bereich des Beckens?

Frage 3: Haben Sie oft den Eindruck eines Wulstes oder das Gefühl, als „fiele etwas heraus“ im Bereich der Scheide?

Frage 4: Mussten Sie jemals Druck auf die Scheide oder den Enddarm ausüben, um eine vollständige Darmentleerung zu erreichen?

Frage 5: Haben Sie häufig das Gefühl, Ihre Blase nicht vollständig entleeren zu können?

Frage 6: Mussten Sie jemals auf einen Wulst im Bereich der Scheide drücken, um das Wasserlassen zu beginnen oder zu beenden?

Die Antworten sind zur Übersicht in Tabelle 8 zusammengefasst.

Tabelle 8: Ergebnisse der Baselineuntersuchung und Folgeuntersuchung im POPDI-6

	Nein n (%)	überhaupt nicht n (%)	ein wenig n (%)	Mäßig n (%)	ziemlich viel n (%)
Frage 1, BLU	51 (63)	10 (12,3)	13 (16)	4 (4,9)	3 (3,7)
Frage 1, FU	72 (88,9)	4 (4,9)	1 (1,2)	2 (2,5)	2 (2,5)
Frage 2, BLU	46 (56,8)	12 (14,8)	13 (16)	5 (6,2)	5 (6,2)
Frage 2, FU	76 (93,8)	2 (2,5)	1 (1,2)	1 (1,2)	1 (1,2)
Frage 3, BLU	9 (11,1)	4 (4,9)	3 (3,7)	18 (22,2)	47 (58)
Frage 3, FU	71 (87,7)	4 (4,9)	4 (4,9)	0 (0)	2 (2,5)
Frage 4, BLU	69 (85,2)	7 (8,6)	4 (4,9)	1 (1,2)	0 (0)
Frage 4, FU	79 (97,5)	1 (1,2)	1 (1,2)	0 (0)	0 (0)
Frage 5, BLU	30 (37)	12 (14,8)	6 (7,4)	14 (17,3)	19 (23,5)
Frage 5, FU	50 (61,7)	15 (18,5)	6 (7,4)	5 (6,2)	5 (6,2)
Frage 6, BLU	50 (61,7)	14 (17,3)	7 (8,6)	3 (3,7)	7 (8,6)
Frage 6, FU	79 (97,5)	2 (2,5)	0 (0)	0 (0)	0 (0)

Die Umrechnung der Antworten im POPDI-6 in einen Punktescore ergab präoperativ einen Mittelwert von 31,4 ± 19,5 (Median 29,2) mit einem Minimum von 0 und einem Maximalwert von 83,3. Bei der Folgeuntersuchung waren die Beschwerden der Patientinnen deutlich geringer. Der Score lag mit einem Mittelwert von 6,1 ± 10 (Median 4,2; Minimum 0, Maximum 58,3) signifikant ($p < 0{,}001$) unter dem der Baselineuntersuchung (siehe Abb. 30).

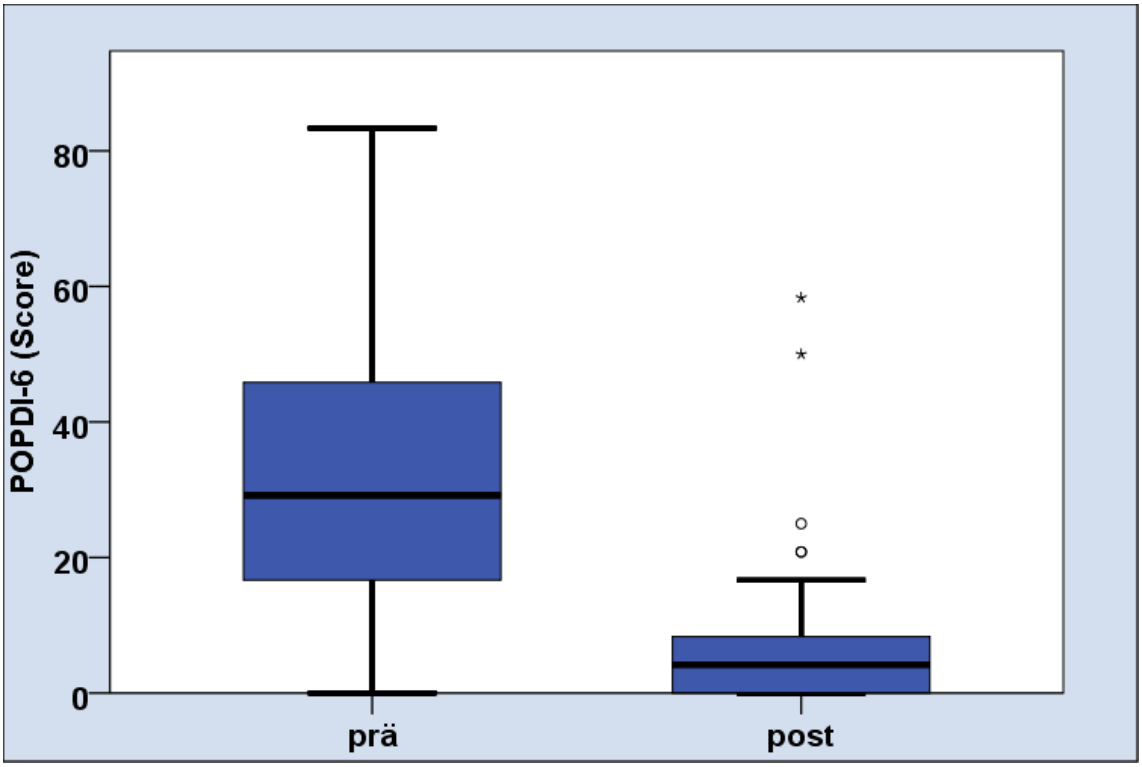

Abbildung 30: Vergleich Punktescore im POPDI-6 prä- und postoperativ

3.1.14.2 Colorectal-Anal Distress Inventory 8 (CRADI-8), Ergebnisse der Baseline untersuchung und der Folgeuntersuchung

Frage 7: Haben Sie das Gefühl, sich beim Stuhlgang sehr anstrengen zu müssen?

Frage 8: Haben Sie nach Beendigung des Stuhlgangs das Gefühl, daß der Darm nicht vollständig entleert ist?

Frage 9: Leiden Sie unter unwillkürlichem Stuhlverlust bei normal geformtem Stuhl?

Frage 10 Leiden Sie unter unwillkürlichem Stuhlverlust bei dünnflüssigem Stuhl?

Frage 11: Leiden Sie unter unwillkürlichem Verlust von Darmgasen?

Frage 12: Haben Sie häufig Schmerzen beim Stuhlgang?

Frage 13: Leiden Sie häufig unter einem nicht aufschiebbaren Dran nach Stuhlgang mit dem Gefühl, möglichst umgehend eine Toilette aufsuchen zu müssen?

Frage 14: Kommt es während des Stuhlgangs oder danach zu einer Vorwölbung/zu einem Vorfall des Darms jenseits des Rektums?

Die Antworten sowohl der Baseline- als auch der Folgeuntersuchung im CRADI-8 sind in Tabelle 9 zusammengefasst.

Tabelle 9: Ergebnisse der Baselineuntersuchung und Folgeuntersuchung im CRADI-8

	Nein n (%)	überhaupt nicht n (%)	ein wenig n (%)	Mäßig n (%)	ziemlich viel n (%)
Frage 7, BLU	47 (58)	7 (8,6)	13 (16)	7 (8,6)	7 (8,6)
Frage 7, FU	56 (69,1)	11 (13,6)	2 (2,5)	7 (8,6)	5 (6,2)
Frage 8, BLU	64 (79)	8 (9,9)	3 (3,7)	4 (4,9)	2 (2,5)
Frage 8, FU	69 (85,2)	3 (3,7)	6 (7,4)	2 (2,5)	1 (1,2)
Frage 9, BLU	79 (97,5)	1 (1,2)	0 (0)	0 (0)	1 (1,2)
Frage 9, FU	74 (91,4)	2 (2,5)	2 (2,5)	1 (1,2)	2 (2,5)
Frage 10, BLU	75 (92,6)	2 (2,5)	2 (2,5)	1 (1,2)	1 (1,2)
Frage 10, FU	73 (90,1)	1 (1,2)	1 (1,2)	4 (4,9)	2 (2,5)
Frage 11, BLU	73 (90,1)	3 (3,7)	3 (3,7)	1 (1,2)	1 (1,2)
Frage 11, FU	72 (88,9)	3 (3,7)	3 (3,7)	1 (1,2)	2 (2,5)
Frage 12, BLU	72 (88,9)	6 (7,4)	3 (3,7)	0 (0)	0 (0)
Frage 12, FU	79 (97,5)	1 (1,2)	0 (0)	1 (1,2)	0 (0)
Frage 13, BLU	79 (97,5)	1 (1,2)	0 (0)	1 (1,2)	0 (0)
Frage 13, FU	78 (96,3)	1 (1,2)	1 (1,2)	0 (0)	1 (1,2)
Frage 14, BLU	65 (80,2)	7 (8,6)	6 (7,4)	1 (1,2)	2 (2,5)
Frage 14, FU	79 (97,5)	0 (0)	2 (2,5)	0 (0)	0 (0)

Im zusammengefassten Punktescore ergab sich insgesamt nur eine leichte, nicht signifikante ($p = 0{,}112$), Verbesserung der Beschwerden der Patientinnen nach der Netzimplantation. Der Mittelwert bei der Baselineuntersuchung war 7,6 ± 10,4 (Median 3,1) im Vergleich zur Folgeuntersuchung mit 6 ± 10,3 (Median 0), (siehe Abb. 31).

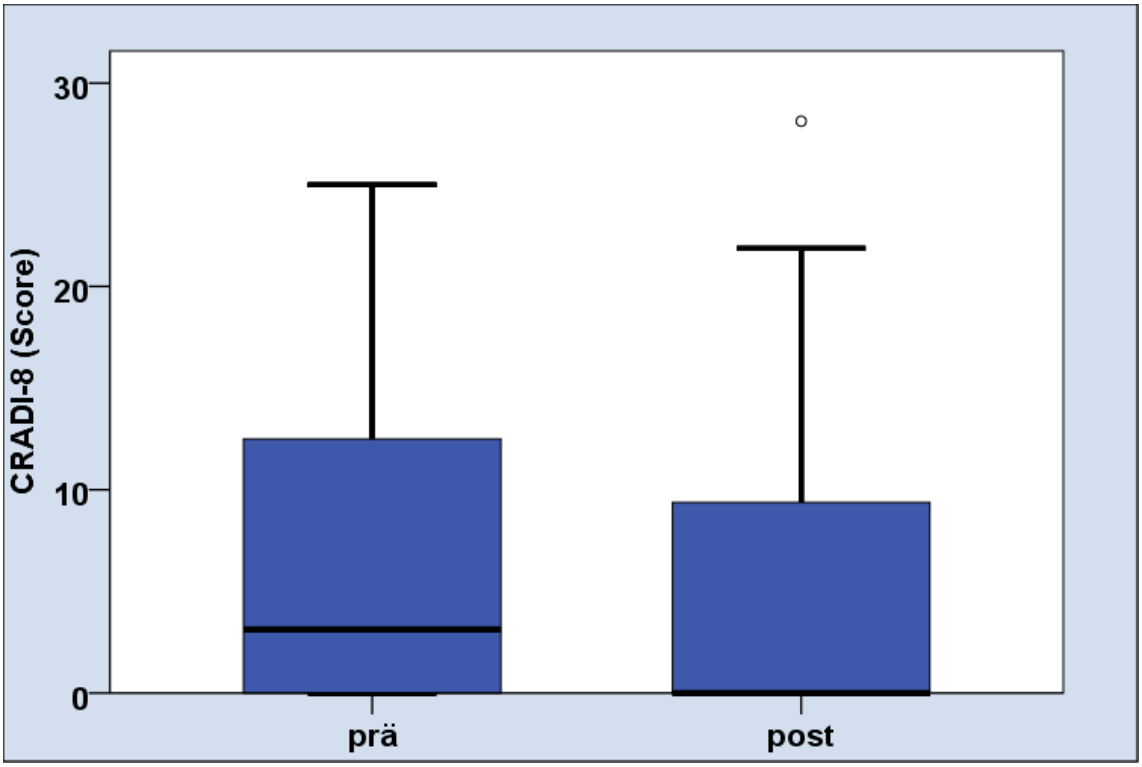

Abbildung 31: Vergleich Punktescore im CRADI-8 prä- und postoperativ

3.1.14.3Urinary Distress Inventory 6 (UDI-6), Ergebnisse der Baselineuntersuchung und Folgeuntersuchung

Frage 15: Leiden Sie unter häufigem Harndrang?

Frage 16: Haben Sie häufig das Gefühl eines plötzlich auftretenden und nicht mehr aufschiebbaren Harndrangs?

Frage 17: Leiden Sie unter unwillkürlichem Urinverlust beim Husten, Niesen oder Lachen?

Frage 18: Kommt es bei Ihnen häufig zum Abgang von kleinen Urinmengen (tröpfeln)?

Frage 19: Haben Sie häufig Schwierigkeiten, Ihre Blase vollständig zu entleeren?

Frage 20: Haben Sie häufig Schmerzen oder Beschwerden im Unterbauch oder im Bereich des Genitale?

Die Antworten der Baseline- und Folgeuntersuchung im UDI-6 sind in der Übersichtstabelle 10 dargestellt.

Tabelle 10: Ergebnisse der Baselineuntersuchung und Folgeuntersuchung im UDI-6

	Nein n (%)	überhaupt nicht n (%)	ein wenig n (%))	Mäßig n (%))	ziemlich viel n (%))
Frage 15, BLU	32 (39,5)	12 (14,8)	8 (9,9)	15 (18,5)	14 (17,3)
Frage 15, FU	44 (54,3)	12 (14,8)	7 (8,6)	12 (14,8)	6 (7,4)
Frage 16, BLU	44 (54,3)	6 (7,4)	8 (9,9)	7 (8,6)	16 (19,8)
Frage 16, FU	49 (60,5)	10 (12,3)	3 (3,7)	9 (11,1)	10 (12,3)
Frage 17, BLU	28 (34,6)	8 (9,9)	8 (9,9)	24 (29,6)	13 (16)
Frage 17, FU	36 (44,4)	21 (25,9)	7 (8,6)	9 (11,1)	8 (9,9)
Frage 18, BLU	35 (43,2)	9 (11,1)	8 (9,9)	17 (21)	12 (14,8)
Frage 18, FU	47 (58)	15 (18,5)	5 (6,2)	8 (9,9)	6 (7,4)
Frage 19, BLU	31 (38,3)	14 (17,3)	6 (7,4)	13 (16)	17 (21)
Frage 19, FU	54 (66,7)	9 (11,1)	6 (7,4)	6 (7,4)	6 (7,4)
Frage 20, BLU	53 (65,4)	14 (17,3)	5 (6,2)	6 (7,4)	3 (3,7)
Frage 20, FU	72 (88,9)	3 (3,7)	2 (2,5)	1 (1,2)	1 (1,2)

Der zusammenfassende Punktescore der Antworten zeigte präoperativ einen Mittelwert von 35,8 ± 23,5 (Median 33,3), ein Minimum von 0 und ein Maximum 87,5. Bei der Folgeuntersuchung wurde ein Mittelwert von 21,6 ± 22,7 (Median 12,5) ermittelt. Das Minimum betrug 0 und die maximale Punktzahl 95,8 (siehe Abb. 32). Auch hier zeigte der Vergleich der prä- und postoperativen Antworten eine signifikante ($p < 0,001$ im Wilcoxon Test) Verbesserung der Descensus bedingten Symptome nach der Netzimplantation.

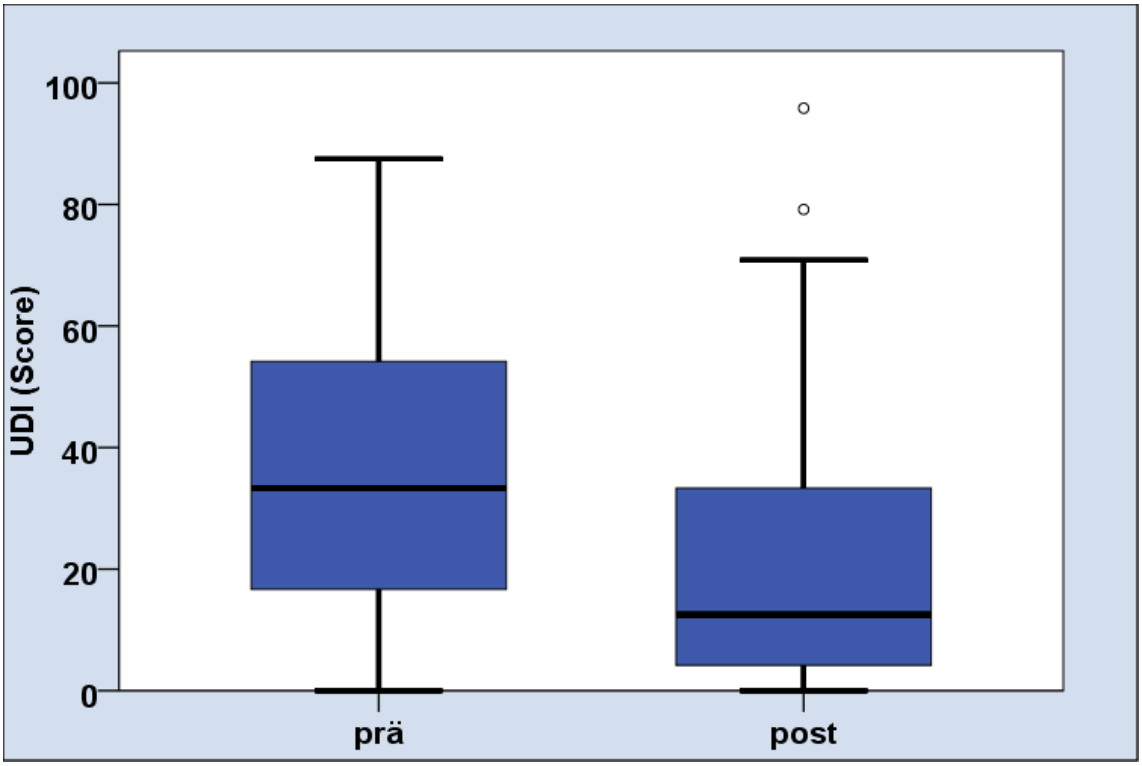

Abbildung 32: Punktescore prä- und postoperativ im UDI-6

3.1.15 Pelvic Floor Impact Questionnaire – short form 7 (PFIQ-7), Ergebnisse der Baseline- und Folgeuntersuchung

Viele Frauen fühlen sich aufgrund eines Descensus durch Symptome der Blase, des Darms oder der Scheide in ihren Aktivitäten, Beziehungen und Gefühlen beeinflusst und beeinträchtigt. In diesem Fragebogen sollen die Patientinnen angeben, wie sehr der Zustand der Organe Blase (UIQ-7), Darm (CRAIQ-7) und Scheide (POPIQ-7) die Aktivitäten und Gefühle , formuliert in 7 Fragen, beeinflusst.

Frage 1: Fähigkeit, den Haushalt zu führen (Kochen, Hausputz, Wäsche)

Frage 2: Fähigkeit, körperliche Aktivitäten wie Spatzieren gehen, Schwimmen oder anderes Training auszuüben

Frage 3: Unterhaltung (Kino, Konzerte etc.)

Frage 4: Fähigkeit, Distanzen länger als 30 min mit dem Auto oder Bus von Zuhause zurückzulegen

Frage 5: Teilnahme an außerhäuslichen Aktivitäten

Frage 6: Emotionale Gesundheit (Ängstlichkeit, Nervosität, Depression etc.)

Frage 7: Gefühl von Frustration

Dabei gibt es für die Antwort "überhaupt nicht" 0 Punkte, für „ein wenig" 1 Punkt, für „mäßig" 2 Punkte und für „ziemlich viel" 3 Punkte.

Der Mittelwert aus jeder Spalte wird mit 100/3 multipliziert um den Score jeder Skala zu erhalten (möglicher Wert zwischen 0 und 100) und anschließend werden die Scores aller 3 Spalten addiert um den Gesamtscore zu errechnen, der zwischen 0 und 300 liegen kann.

Die Antworten der Baseline- und Folgeuntersuchung sind in Tab. 11 dargestellt.

Tabelle 11: Antworten der Baselineuntersuchung und Folgeuntersuchung im PFIQ-7

	Blase oder Urin n (%)	Darm oder Rektum n (%)	Scheide oder Becken n (%)
Frage 1; BLU	Überhaupt nicht 38 (46,9)	Überhaupt nicht 62 (76,5)	Überhaupt nicht52 (64,2)
	Wenig 14 (17,3)	Wenig 11 (13,6)	Wenig 13 (16)
	Mäßig 15 (18,5)	Mäßig 3 (3,7)	Mäßig 8 (9,9)
	Viel 14 (17,3)	Viel 5 (6,2)	Viel 8 (9,9)
Frage 1, FU	Überhaupt nicht 63 (77,8)	Überhaupt nicht 74 (91,4)	Überhaupt nicht 74 (91,4)
	Wenig 12 (14,8)	Wenig 5 (6,2)	Wenig 6 (7,4)
	Mäßig 2 (2,5)	Mäßig 1,2; 1 (1,2)	Mäßig 1 (1,2)
	Viel 4,9; 4 (4,9)	Viel 1 (1,2	Viel 0 (0)

Frage 2;BLU	Überhaupt nicht37 (45,7) Wenig 15 (18,5) Mäßig 11 (13,6) Viel 18 (22,2)	Überhaupt nicht62 (76,5) Wenig 9 (11,1) Mäßig 5 (6,2 Viel 5 (6,2)	Überhaupt nicht52 (64,2) Wenig 15 (18,5) Mäßig 4 (4,9) Viel 10 (12,3)
Frage 2, FU	Überhaupt nicht62 (76,5) Wenig 15 (18,5) Mäßig 1 (1,2) Viel 3 (3,7)	Überhaupt nicht74 (91,4) Wenig 5 (6,2) Mäßig 2 (2,5) Viel 0 (0)	Überhaupt nicht72 (88,9) Wenig 7 (8,6) Mäßig 2 (2,5) Viel 0 (0)
Frage 3; BLU	Überhaupt nicht52 (64,2) Wenig 14 (17,3) Mäßig 9 (11,1) Viel 6 (7,4)	Überhaupt nicht 80,2; 65 Wenig 13,6; 11 Mäßig 3,7; 3 Viel 2,5; 2	Überhaupt nicht 77,8; 63 Wenig 12,3; 10 Mäßig 4,9; 4 Viel 4,9; 4
Frage 3; FU	Überhaupt nicht71 (87,7) wenig 7 (8,6) mäßig 1 (1,2) viel 2 (2,5)	Überhaupt nicht75 (96,2) Wenig 4 (4,9) Mäßig 2 (2,5); Viel 0 (0)	Überhaupt nicht76 (93,8) Wenig 4 (4,9) Mäßig 0 (0) Viel 1 (1,2)
Frage 4;BLU	Überhaupt nicht62 (76,5) Wenig 11 (13,6) Mäßig 5 (6,2) Viel 3 (3,7)	Überhaupt nicht 87,7; 71 Wenig 8,6; 7 Mäßig 2,5; 2 Viel 1,2; 1	Überhaupt nicht 82,2; 67 Wenig 11,1; 9 Mäßig 3,7; 3 Viel 2,5; 2
Frage 4, FU	Überhaupt nicht74 (91,4) Wenig 5 (6,2) Mäßig 1 (1,2) Viel 1 (1,2)	Überhaupt nicht78 (96,3) Wenig 2 (2,5) Mäßig 1 (1,2) Viel 0 (0)	Überhaupt nicht78 (96,3) Wenig 2 (2,5) Mäßig 1 (1,2) Viel 0 (0)
Frage 5,BLU	Überhaupt nicht42 (51,9) Wenig 20 (24,7 Mäßig 11 (13,6) Viel 8 (9,9)	Überhaupt nicht 79; 64 Wenig 11,1; 9 Mäßig 3,7; 3 Viel 6,2; 5	Überhaupt nicht58 (71,6) Wenig 11 (13,6) Mäßig 5 (6,2) Viel 7 (8,6)
Frage 5; FU	Überhaupt nicht69 (85,2) Wenig 5 (6,2) Mäßig 5 (6,2) Viel 2 (2,5)	Überhaupt nicht74 (91,4) Wenig 6 (7,4) Mäßig 1 (1,2) Viel 0 (0)	Überhaupt nicht72 (88,9) Wenig 7 (8,6) Mäßig 2 (2,5) Viel 0 (0)

Frage 6;BLU	Überhaupt nicht33 (40,7) Wenig 18 (22,2) Mäßig 18 (22,2) Viel 12 (14,8)	Überhaupt nicht52 (64,2) Wenig 12 (14,8) Mäßig 10 (12,3) Viel 7 (8,6)	Überhaupt nicht45 (55,6) Wenig 15 (18,5) Mäßig 11 (13,6) Viel 10 (12,3)
Frage 6, FU	Überhaupt nicht65 (80,2) Wenig 10 (12,3) Mäßig 2 (2,5) Viel 4 (4,9)	Überhaupt nicht74 (91,4) Wenig 3 (3,7) Mäßig 2 (2,5) Viel 2 (2,5)	Überhaupt nicht75 (92,6) Wenig 3 (3,7) Mäßig 1 (1,2) Viel 2 (2,5)
Frage 7;BLU	Überhaupt nicht25 (30,9) Wenig 31 (38,3) Mäßig 9 (11,1) Viel 16 (19,8)	Überhaupt nicht 47 (58) Wenig 16 (19,8) Mäßig 10 (12,3) Viel 8 (9,9)	Überhaupt nicht46 (56,8) Wenig 17 (21) Mäßig 9 (11,1) Viel 9 (11,1)
Frage 7; FU	Überhaupt nicht74 (91,4) Wenig 1 (1,2) Mäßig 2 (2,5 Viel 4 (4,9)	Überhaupt nicht76 (93,8) Wenig 1 (1,2) Mäßig 2 (2,5) Viel 2 (2,5)	Überhaupt nicht76 (93,8) Wenig 2 (2,5) Mäßig 1 (1,2) Viel 2 (2,5)

Der Summenscore der Fragen in Bezug auf die Blase oder Urin (UIQ-7) ergab in der Baselineuntersuchung einen Mittelwert von 30 ± 28,2 (Median 23,8, Minimum 0, Maximum 100) und in der Folgeuntersuchung einen signifikant geringeren ($P < 0,001$) Mittelwert von 8,4 ± 19,7 (Median 0, Minimum 0, Maximum 100), (siehe Abb. 33)

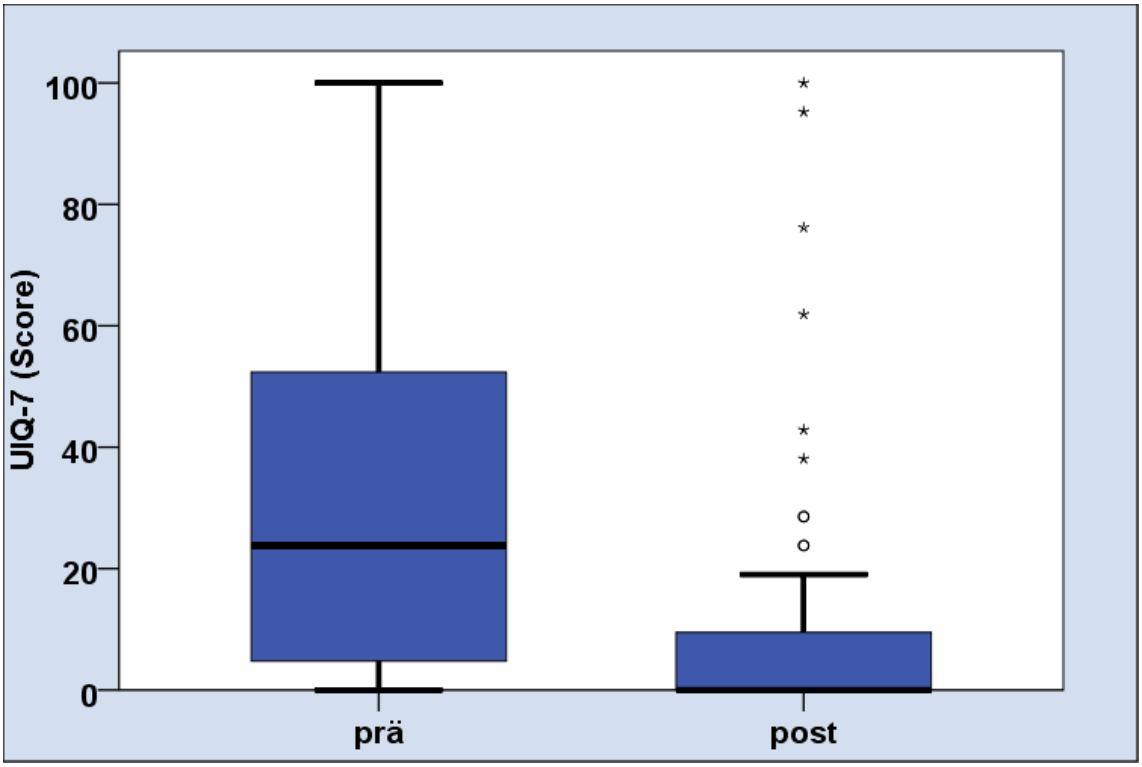

Abbildung 33: Summenscore im UIQ-7 prä- und postoperativ

Im CRAIQ-7, also den Fragen in Bezug auf den Darm und das Rektum, betrug der Summenscore präoperativ im Mittel 14,5 ± 23,3 (Median 4,8, Minimum 0, Maximum 100) und postoperativ 3,7 ± 11,6 (Median 0, Minimum 0, Maximum 61,9), (siehe Abb. 34). Im Wilcoxon –Test war auch diese Reduktion signifikant ($p < 0,001$).

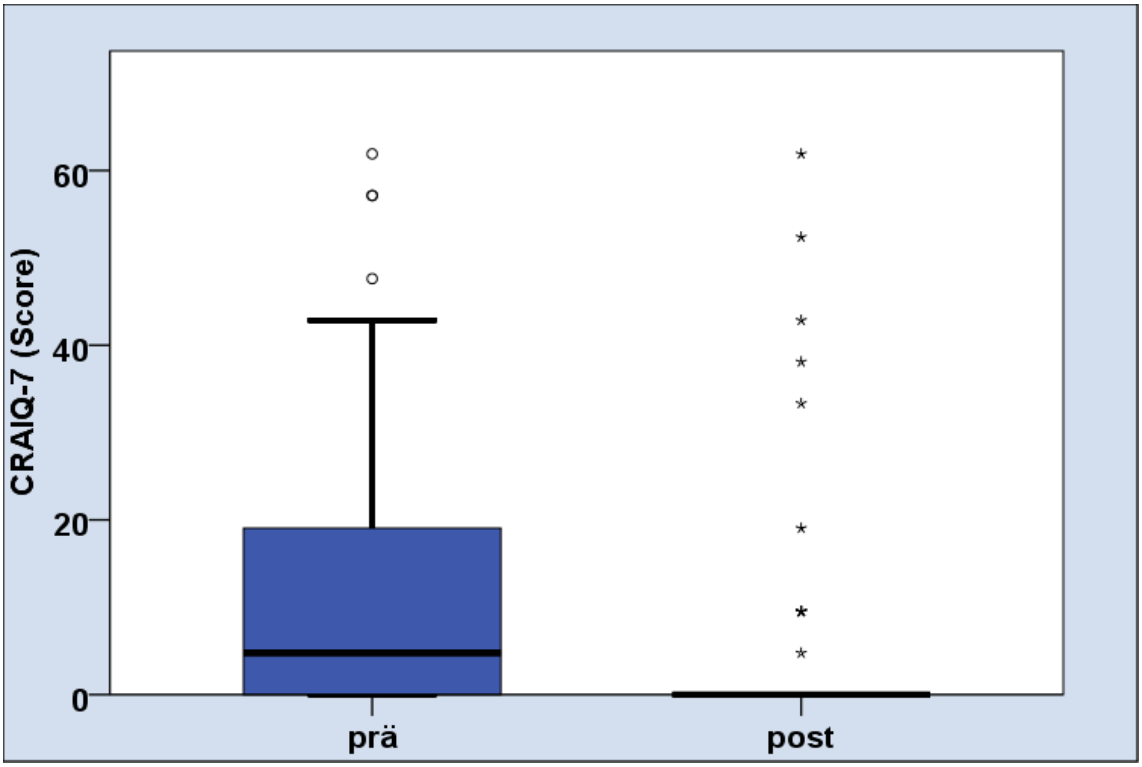

Abbildung 34: Summenscore im CRAIQ-7 prä-und postoperativ

Die Fragen bezüglich der Scheide oder des Beckens (POPIQ-7) wurden bei der Baselineuntersuchung im Mittel mit einem Score von 19,3 ± 25,5 (Median 9,5) beantwortet. Das Minimum betrug 0 und das Maximum 100 Punkte. Bei der Folgeuntersuchung ergab der Score einen signifikant ($P < 0{,}001$) geringeren Mittelwert von 3,6 ± 11,6, ein Minimum von 0 und ein Maximum von 66,7 (siehe Abb. 35).

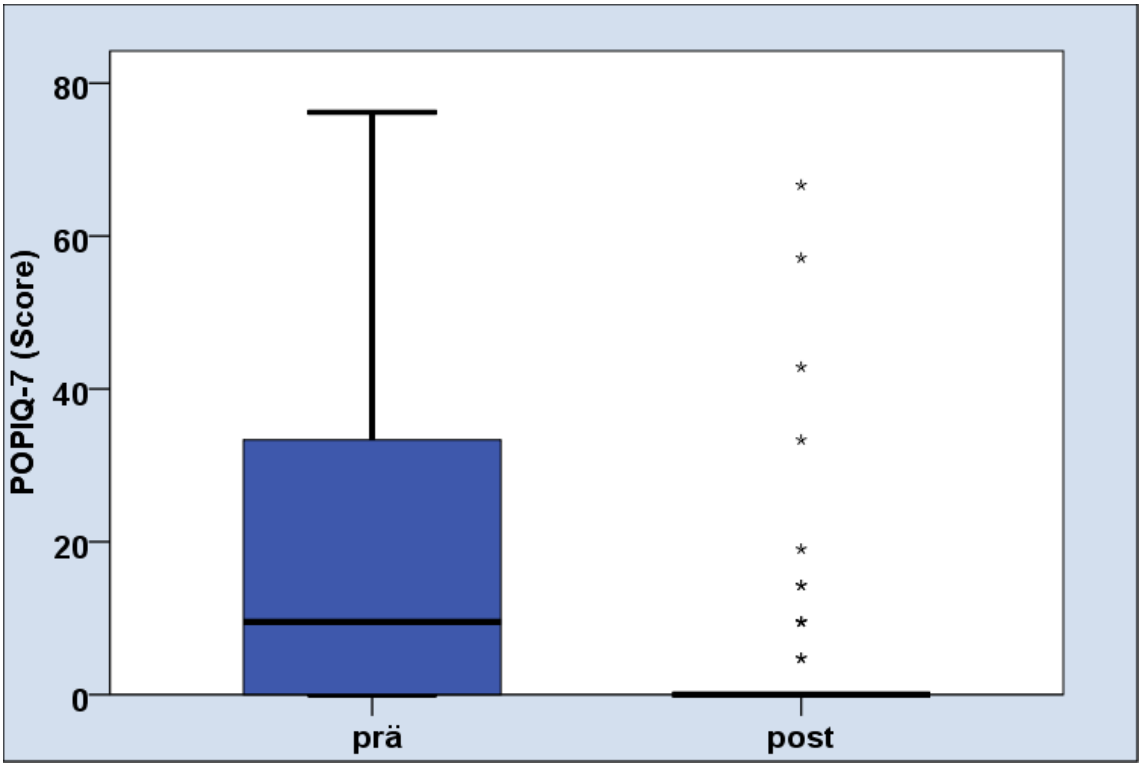

Abbildung 35: Summenscore im POPIQ-7 prä- und postoperativ

Der Gesamtsummenscore des PFIQ-7, also aller 3 Themengebiete (UIQ-7, CRAIQ-7 und POPIQ-7), betrug präoperativ im Mittel 63,7 ± 72,5 (Median 38,1), die minimale Punktzahl wurde mit 0 und die maximale mit 300 berechnet. Die Folgeuntersuchung ergab eine signifikante ($p < 0,001$) Reduktion der Beschwerden. Der Mittelwert war 15,8 ± 39,5, das Minimum 0 und das Maximum 214,3 (siehe Abb. 36).

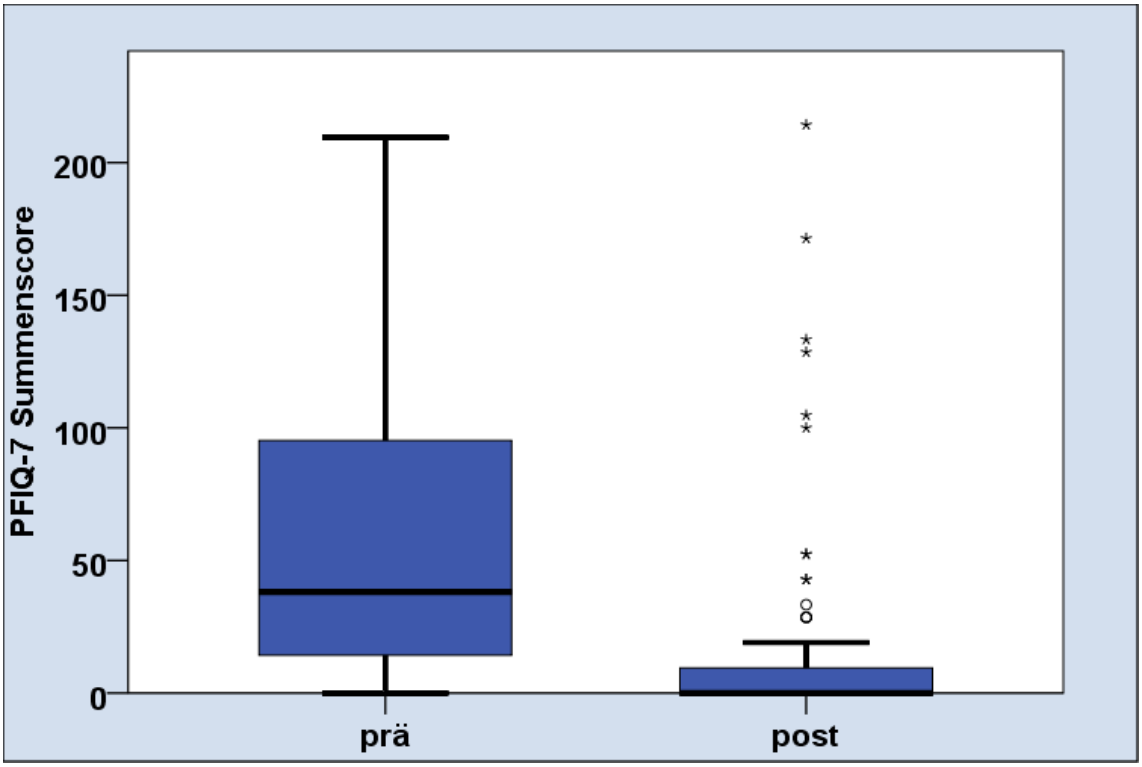

Abbildung 36: Gesamtsummenscore des PFIQ-7 prä- und postoperativ

3.1.16 Pelvic Organ Prolapse/Urinary Incontinence Sexual Questionnaire (PISQ-12), Ergebnisse der Baseline und Folgeuntersuchung

Die 12 Fragen bezüglich des Sexuallebens der Patientinnen sind im folgenden nochmals kurz dargestellt.

1. Wie häufig empfinden Sie sexuelles Verlangen (immer, häufig, selten, nie)?
2. Haben Sie beim Geschlechtsverkehr mit Ihrem Partner einen Orgasmus (immer, häufig, selten, nie)?
3. Fühlen Sie sich während des Geschlechtsverkehrs erregt (immer, häufig, selten, nie)?
4. Sind Sie mit der Abwechslung in Ihrem gegenwärtigen Sexleben zufrieden (immer, häufig, selten, nie)?
5. Empfinden Sie während des Geschlechtsverkehrs Schmerzen (immer, häufig selten, nie)?
6. Leiden Sie beim Geschlechtsverkehr unter Urininkontinenz (immer, häufig, selten, nie)?
7. Schränkt die Angst vor Inkontinenz (Stuhl oder Urin) Ihre sexuelle Aktivität ein (immer, häufig, selten, nie)?

8. Vermeiden Sie sexuelle Aktivität wegen des Gefühls eines Wulstes in der Scheide (immer, häufig, selten, nie)?
9. Haben Sie beim Sex negative emotionale Reaktionen wie Angst, Ekel, Scham oder Schuld (immer, häufig, selten, nie)?
10. Werden Ihre sexuellen Aktivitäten durch Erektionsprobleme Ihres Partners beeinflusst (immer, häufig, selten, nie)?
11. Werden Ihre sexuellen Aktivitäten durch vorzeitige Ejakulationen Ihres Partners beeinflusst (immer, häufig, selten, nie)?
12. Wie intensiv waren Ihre Orgasmen in den vergangenen 6 Monaten im Vergleich zu Orgasmen davor (viel weniger intensiv, weniger intensiv, gleich, viel intensiver, sehr viel intensiver)?

Der Gesamtscore errechnet sich aus der Addition der Punkte für jede Antwort mit 0=nie bis 4=immer. Bei den Fragen 1, 2, 3 und 4 erfolgt die Bewertung konträr, also 4=nie, 0=immer. Je höher der Score desto höherer Leidensdruck besteht für die Patientin in Bezug auf ihr Sexualleben.

Präoperativ waren 34 der 81 Patientinnen sexuell aktiv, bei der Nachuntersuchung waren es 24.

Die Antworten in der Baseline- und der Folgeuntersuchung sind in folgender Übersichtstabelle dargestellt (Tabelle 12).

Tabelle 12: Antworten der Baselineuntersuchung und Folgeuntersuchung im PISQ-12

	Immer n (%)	Häufig n (%)	Manchmal n (%)	Selten n (%)	Nie n (%)
Frage 1, BLU	0 (0)	5 (14,7)	14 (41,2)	13 (38,2)	2 (5,9)
Frage 1; FU	0 (0)	4 (16,7)	12 (50)	6 (25)	2 (8,3)
Frage 2, BLU	1 (2,9)	1 (2,9)	9 (26,5)	12 (35,3)	11 (32,4)
Frage 2, FU	0 (0)	2 (8,3)	6 (25)	9 (37,5)	7 (29,2)
Frage 3, BLU	1 (2,9)	6 (17,6)	8 (23,5)	16 (47,1)	3 (8,3)
Frage 3, FU	0 (0)	3 (12,5)	9 (37,5)	9 (37,5)	3 (12,5)
Frage 4, BLU	1 (2,9)	6 (17,6)	10 (29,4)	13 (38,2)	4 (11,8)
Frage 4, FU	0 (0)	6 (25)	7 (29,2)	9 (37,5)	2 (8,3)
Frage 5, BLU	0 (0)	2 (5,9)	5 (14,7)	6 (17,6)	21 (61,8)
Frage 5, FU	2 (8,3)	1 (4,2)	3 (12,5)	3 (12,5)	15 (62,5)
Frage 6, BLU	0 (0)	1 (2,9)	4 (11,8)	7 (20,6)	22 (64,7)
Frage 6, FU	0 (0)	0 (0)	1 (4,2)	5 (20,8)	18 (75)
Frage 7, BLU	0 (0)	2 (5,9)	5 (14,7)	5 (14,7)	22 (64,7)
Frage 7, FU	0 (0)	1 (4,2)	0 (0)	3 (12,5)	20 (83,3)
Frage 8, BLU	1 (2,9)	6 (17,6)	8 (23,5)	3 (8,8)	16 (47,1)
Frage 8, FU	0 (0)	1 (4,2)	1 (4,2)	4 (16,7)	18 (75)
Frage 9, BLU	0 (0)	1 (2,9)	6 (17,6)	7 (20,6)	20 (58,8)
Frage 9, FU	0 (0)	1 (4,2)	1 (4,2)	4 (16,7)	18 (75)
Frage 10, BLU	1 (2,9)	5 (14,7)	4 (11,8)	12 (35,3)	12 (35,3)
Frage 10, FU	0 (0)	2 (8,3)	3 (12,5)	8 (33,2)	11 (45,8)
Frage 11, BLU	0 (0)	0 (0)	0 (0)	2 (5,9)	32 (94,1)
Frage 11, FU	0 (0)	0 (0)	0 (0)	2 (8,3)	22 (91,7)
	Sehr viel intensiver n (%)	Viel intensiver n (%)	Gleich intensiv n (%)	Weniger intensiv n (%)	Viel weniger intensiv n (%)
Frage 12, BLU	0 (0)	0 (0)	18 (52,9)	15 (44,1)	1 (2,9)
Frage, 12, FU	1 (4,2)	3 (12,5)	13 (54,2)	4 (16,7)	3 (12,5)

Der Gesamtscore im PISQ-12 ergab in der Baselineuntersuchung einen Mittelwert von 17,4 ± 6,3 (Median 17), der Minimalwert betrug 4 und der Maximalwert 30 Punkte. Die Folgeuntersuchung zeigte einen Mittelwert von 15,2 ± 6,6 (Median 15), die geringste Punktzahl wurde mit 5 und die maximale mit 35 beziffert (siehe Abb. 37).

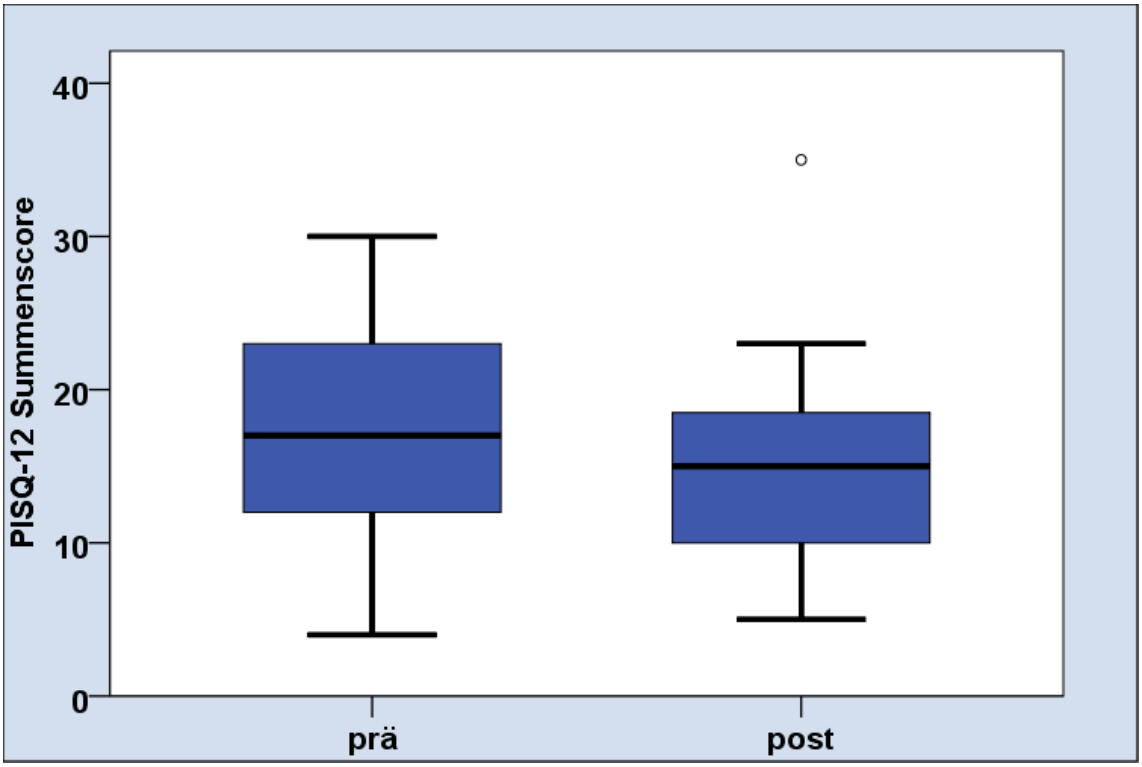

Abbildung 37: Gesamtsummenscore im PISQ-12 prä- und postoperativ

Insgesamt zeigte sich nur eine leichte Verbesserung der Sexualität, die jedoch nicht signifikant war (p = 0,177).

4. Diskussion

Als Descensus wird ein Tiefertreten der weiblichen Genitalorgane bezeichnet, verbunden mit typischen Beschwerden und einem Fremdkörpergefühl. Neben der anatomischen Korrektur kommt der funktionellen Restitution mit Behandlung von Beschwerden und die Wiederherstellung der Lebensqualität eine hohe Bedeutung zu.

Das Risiko einer Frau, im Laufe ihres Lebens einen Gentialdescensus zu entwickeln beträgt 30-50%, symptomatisch werden dabei 2% [8]. Schätzungen zufolge steigen bis zum Jahr 2050 die symptomatischen Descensusfälle in den USA um 46% [28]. Negative Auswirkungen beziehen sich dabei auf die Sexual-, Blasen- und Darmentleerungsfunktion sowie auf tägliche Aktivitäten mit Einschränkung der Lebensqualität.

Grundsätzlich kann zwischen einer konservativen Therapie mit lokaler Östrogenisierung, einer Reposition des Descensus mittels Pessaren oder einem professionellen Beckenbodentraining, vor allem bei nur mäßig ausgeprägten Befunden und geringem Leidensdruck, und einer operativen Korrektur unterschieden werden.

Bis Mitte der 90er Jahre gab es für den weiblichen Descensus im Wesentlichen nur eine Standardoperation: die vaginale Hysterektomie mit der Diaphragmaplastik, die ggf. mit der Sakrofixation nach Amreich/Richter kombiniert wurde und mit hohen Rezidivraten verbunden war. Die Urogynäkologen mussten jedoch schon zu dieser Zeit feststellen, daß die Kolporraphia anterior als Harninkontinenzoperation nur bedingt geeignet war. Bei der operativen Korrektur der Blasensenkung und der Belastungsharninkontinenz gehörte daher die abdominale Kolposuspension nach Burch zu der am häufigsten angewandten Operationstechnik. Sie stellt jedoch einen technisch schwierigen und aufwändigen Eingriff dar.

Ulmsten konzipierte dann 1996 das Tensionfree Vaginal Tape (TVT) und innerhalb von 3 Jahren entwickelte sich diese Methode als eine zur Kolporrhaphie und zur Kolposuspension nach Burch erfolgreichere Alternative [29]. Durch das TVT wurde ein spannungsfreies und wenig traumatisierendes Operieren möglich, während die vorderen Plastiken teilweise zu Narbenbildungen und einer Überkorrektur führten, wodurch die Funktionalität eingebüßt wurde.

Fast zeitgleich veröffentlichten Ulmsten und Petros die sogenannte „Integraltheorie“ [30]. Damit wurde ein ganz neues Verständnis von Anatomie, Funktionalität und von auch der Pathophysiologie des Beckenbodens geschaffen. Unter anderem wurde realisiert, daß es im vorderen Kompartiment sehr oft mindestens 2 Descensusarten gibt, nämlich den lateralen (Traktionszystozele) und den selteneren zentralen Defekt (Pulsionszystozele). Das wiederum bedeutet, daß bisher der viel häufigere laterale Defekt fälschlicherweise mit der Kolporrhaphia anterior behandelt wurde. Also dort, wo das Gewebe eigentlich intakt war, nämlich in der Mitte der Vagina. Aus dieser Erkenntnis heraus wurden differenziertere Operationstechniken entwickelt, unter anderem die abdominale paravaginale Kolposuspension.

Ausgehend von der Idee und des Erfolges des TVT wurden dann Bänder bzw. Netze konzipiert, mit dem Ziel, den gesamten Beckenboden zu stabilisieren.

Synthetische Netze wurden in der Visceralchirurgie bereits seit den 50er Jahren im Umgang mit Hernienoperationen verwendet und 2002 bahnte die U.S. Food and Drug Administration den Weg für das erste chirurgische Netz zur Korrektur einer Beckenbodensenkung [32]. Seitdem wurde viel hinsichtlich des Materials, der Größe, der Porengröße, des Operationszugangsweges und auch der Beschichtung der Netze experimentiert. Heute wird in der Regel Polypropylen als makroporöses monofilamentäres Material verwendet. Biologische Netze haben sich aufgrund der geringeren Langzeitstabilität und der damit verbundenen schlechteren Ergebnisse nicht durchsetzen können [31]. Zu Beginn wurden die Polypropylennetze individuell zugeschnitten und in die entsprechenden Spatien des vorderen und hinteren Kompartiments eingebracht. Heute existieren vorgefertigte Kits mit individuell angepassten Einführhilfen. Mittlerweile sind eine Vielzahl unterschiedlicher Netze mit Zwei-, Vier oder Sechsarmfixierung auf dem Markt vorhanden. Für das vordere Kompartiment können auch Netze mit einer Single-Incision-Technik implantiert werden. In Deutschland werden vorwiegend Prolift® und Prosima® der Firma Gynecare, Perigee®, Apogee®, Elevate anterior® und posterior® der Firma AMS, Seratom® der Firma Serag, Avaulta® und Nuvia® der Firma C. R. Bard, TiLOOP® der Firma pfm medical und Optilene® der Firma B. Braun eingesetzt. Aufgrund der rasanten Entwicklung auf diesem Gebiet finden laufend Veränderungen der Netze statt, so daß es zu einem kontinuierlichen Optimierungsprozeß hinsichtlich der Größe, Form, Material und Operationsmethode kommt.

Das in dieser Arbeit verwendete Prolift®-System der Firma Johnson & Johnson Medical GmbH, ETHICON Women´s Health & Urolgy ist ein transvaginales Netzimplantat aus nicht resorbierbarem Prolypropylen. Es wird durch ein Kanülensystem eingebracht, das eine spannungsfreie Platzierung ermöglicht. Die breitflächige Unterstützung gewährleistet den lateralen Halt und Stabilisierung des gesamten Beckenbodens.

Nach Angaben der Firma wurde seit 2005 das Prolift®-mesh weltweit bei über 350.000 Patientinnen implantiert. Die Produktion wurde jedoch aufgrund einer Warnmeldung der amerikanischen Food and Drug Administration (FDA) vom 13. Juli 2011 zum The-

ma Einsatz alloplastischer Materialien bei Senkungsoperationen [32] im Jahr 2013 von der Firma ETHICON eingestellt. Mehr als 1000 gemeldete Komplikationen wie Erosionen, Läsionen von Nachbarorganen und postoperativen Einschränkungen an Sexualität und Lebensqualität hatten die Behörde dazu veranlasst, einen Katalog von Empfehlungen zum sicheren Umgang mit diesen Materialien zu erstellen und zum Einsatz eine differenzierte Betrachtungsweise einzufordern.

Auch die Deutsche Gesellschaft für Gynäkologie und Geburtshilfe (DGGG) als Mitglied der Arbeitsgemeinschaft der Wissenschaftlichen Medizinischen Fachgesellschaften (AWMF) veröffentlichte im Juni 2008 Leitlinien zu Diagnostik und Therapie des Descensus genitalis der Frau [33]. Dort lautet eine Grad-A-Empfehlung, daß der routinemäßige vaginale Einsatz von Polypropylene-Netzen aufgrund der hohen Komplikationsrate derzeit nicht empfohlen werden kann und nur nach sorgfältiger Abwägung der Vor- und Nachteile für die Patientin erfolgen sollte. Demnach stehen den höheren Erfolgsraten der Netzimplantation von ca. 10% Komplikationen inklusive Re-Operationen wegen Netzerosionen und anhaltende Dyspareunie in bis zu 25% gegenüber. Entsprechend dieser Leitlinien sollte die Verwendung von alloplastischen Netzen der Rezidivsituation und lediglich wenigen Primärfällen mit ausgeprägter Bindegewebsinsuffizienz oder ggf. in der Postmenopause vorbehalten bleiben.

In den derzeit gültigen Empfehlungen der AWMF [33] finden sich unter anderem nachfolgende Hinweise:

- *Sakrokolpopexie und sakrospinale Fixation bei Vaginalstumpfprolaps sind Operationen mit den besten Erfolgsraten*

- *Einsatz von Typ-1-Mesh (monofilamentär, makroporös, leichtgwichtig) ist aufgrund der niedrigeren Netzkomplikationsraten multifilamentären oder silikonbeschichtetem Material vorzuziehen*

- *Vaginale oder laparoskopische Fixation von Uterus und/oder Vagina an den Sakrouterinligamenten bieten gute Erfolgsraten*

- *Uteruserhaltende Operationen sollten bei entsprechender Indikation mit der Patientin diskutiert werden*

- *Die vordere Scheidenplastik mit Eigengewebe sowie die paravaginale Defektkorrektur bleiben gute Optionen mit akzeptablen Erfolgsraten*

- *Die hintere Scheidenplastik mit medianer Faszienraffung ist der defektspeziefischen Korrektur überlegen*

- *Es gibt keinen Grund, synthetische Netze routinemäßig in der vaginalen Prolapschirurgie einzusetzen*

- *Die Pessartherapie ist eine Alternative zur OP und sollte der Patientin angeboten werden.*

Die Arbeitsgemeinschaft Urogynäkologie und plastische Beckenbodenrekonstruktion e. V. (AGUB) veröffentlichte in der Ausgabe September 2011 des FRAUENARZT eine Stellungnahme zur FDA – Sicherheitswarnung [34]. Dort heißt es: „ Es wäre verfehlt, in Anbetracht der derzeitigen Studienlage den Einsatz von Fremdmaterialien grundsätzlich abzulehnen“…und „es gilt zu betonen, daß eine generelle übervorsichtige Umgangsweise mit den in der Zwischenzeit sehr weit und differenziert entwickelten Materialien dem wissenschaftlichen Fortkommen nicht zuträglich wäre und Weiterentwicklungen blockieren würde“.

Laut AGUB sollten die folgenden Punkte bei der Netzimplantation berücksichtigt werden [34]:

- *Eine vaginale prä- sowie postoperative Östrogenisierung bei postmenopausalen Patientinnen ist zu empfehlen*

- *Abdominal (auch laparoskopisch) eingebrachte Mesh-Einlagen haben eine geringere Komplikationsrate als von transvaginal platzierte Kunstnetze*

- *Der Einsatz von allogenem Netzgewebe sollte nur nach sorgfältiger Abwägung mit klassischen Operationsverfahren und ausführlicher Aufklärung der Patientin erfolgen*

- *Seltene, aber schwerwiegende Komplikationen müssen erwähnt und erläutert werden. Die Aufklärung soll die Hinweise enthalten, daß die Entfernung von Mesh-Gewebe erhebliche Komplikationen mit sich bringen kann, die irreversibel sein können und daß Langzeitdaten derzeit noch nicht vorliegen, sodaß abschließende Beurteilungen über langfristige Probleme nicht möglich sind*

- *Postoperative Nachkontrollen sollten sichergestellt sein, um eine eigene Qualitätskontrolle zu erhalten und ggf. frühzeitig eine Weiterbehandlung organisieren zu können*

Ziel dieser Arbeit war es, die Ergebnisse der gynäkologischen Descensuschirurgie unter Verwendung des PROLIFT® prolenemesh hinsichtlich objektiver und subjektiver Kriterien zu evaluieren und mit den Ergebnissen bestehender Studien zu vergleichen.

Intraoperative Komplikationen

- *Blutverlust*

Wie bei allen vaginalen Operationen werden auch bei der Netzimplantation allgemeine Komplikationen wie Blutungen, Thromboembolien, Infektionen oder Verletzungen von Hohlorganen beschrieben. Der mittlere Blutverlust betrug in unserem Kollektiv 86,42 ml (Median 80 ml) in einem Bereich von 50 bis 150 ml.

Milani et a. registrierten 2009 in einer Studie mit 46 Patientinnen nach Prolift® total-Implantation bei Vaginalprolaps nach Hysterektomie einen Blutverlust zwischen 50 und 1300 ml (Median 100) [35].

Auch Withagen et al. stellten 2012 einen mittleren Blutverlust von 100 ml nach Netzimplantation bei de novo Descensus fest [36].

Menefee et al. gaben den mittleren Blutverlust in einer Studie von 2011, die das outcome von Patientinnen mit vorderer Kolporrhaphie versus Polypropylenmesh untersuchte, sogar mit 251 ml in der Meshgruppe an [37].

In einer Vergleichsarbeit zum outcome von Descensusoperationen mittels Prolift® mesh, sacrospinaler Fixation des Scheidenstumpfes und abdominaler Sacrokolpopexie von Sanses et al. im Jahr 2009 fand sich ein höherer intraoperativer Blutverlust bei der sacrospinalen Fixation (Mittelwert 208,4 ml) und der abdominalen Sacrokolpopexie (Mittelwert 186,9 ml) als bei der Netzimplantation (Mittelwert 114,5 ml) [38]. In gleicher Studie kam es in der abominalen Sacrokoplopexiegruppe in 3,9% zu einem Blutverlust > 500 ml und dem Kollektiv der sacrospinalen Fixation in 4,8%, wohingegen im Kollektiv der Patientinnen mit Prolift® kein Fall einer übermäßigen Blutung >500 ml auftrat.

Halaska et al. verglichen 2012 ein Kollektiv mit 83 Patientinnen, die sich einer sacrospinalen Fixation unterzogen mit 85, denen ein Netz (Prolift®) implantiert wurde [39]. Dort kam es in der Meshgruppe zu einer signifikant häufigeren ernsten Blutung (>500 ml) als im Kollektiv der sacrospinalen Fixation, nämlich 12,7% versus 8,2%.

- *Operationsdauer*

Wesentlich für den intraoperativen Blutverlust ist neben der Ausbildung und Erfahrung des Operateurs auch die Operationsdauer. Diese betrug in unserem Kollektiv im Mittel 78,68 Minuten (Median 75).

Die Arbeitsgruppe um Withagen et al. [36] kam auf einen Mittelwert von 50, Menefee et al. [37] gar auf 170 Minuten.

In einer Studie von Zyczynski et al. aus dem Jahr 2010 wurden 136 Patientinnen einer Netzoperation unterzogen, dort betrug die mittlere Operationsdauer 54,6 Minuten[40].

- *Perforation/Verletzung von Nachbarorganen*

Komplikationen wie eine Perforation von Urethra, Blase oder Darm dar beobachteten wir in unserem Kollektiv nicht. Sie stellen auch in der vorliegenden Literatur ein seltenes Ereignis dar.

Eine 2005 initiierte multizentrische skandinavische Studie evaluierte die perioperative Morbidität von insgesamt 248 Frauen, die sich einer Descensusoperation unter Verwendung des PROLIFT®-Systems unterzogen [41]. Dort kam es insgesamt bei 5 Patientinnen (2%) zu einer Perforation der Harnblase, bei 1 Patientin (0,4%) wurde die Urethra perforiert und 4 Patientinnen (1,6%) erlitten intraoperativ eine Perforation des Rectums.

In der Literatur werden Verletzungen von Hohlorganen in 0 bis 3,8% angegeben [35, 38, 39, 42, 43].

Eine Untersuchung von Sanses [38] verglich die Komplikationsraten der Netzimplantation mit denen der sacrospinalen Fixation und der abdominalen Sakrokolpopexie. Dabei kam es bezüglich der Verletzung von Hohlorganen zu vergleichbaren Ergebnissen.

Postoperative Komplikationen

Als allgemeine postoperative Komplikationen werden Thromboembolien, Harnwegsinfektionen, Anämie (Hb<10 mg/dl), Fieber (>37,8°C) Schmerzen, Wundinfektionen, Hämatome, vorübergehender Harnverhalt oder Blasenentleerungsstörungen angesehen.

Im Gegensatz dazu werden spezifische Komplikationen, die unmittelbar mit der Netzeinlage in Zusammenhang stehen, beschrieben. Dazu gehören viszerale Erosionen in Nachbarorgane wie Urethra, Blase oder Darm, Meshexpositionen in die Scheide oder Wundschrumpfungen mit Induration.

Eine De-Novo-Belastungsinkontinenz kann bei jeder Descensusoperation auftreten und lässt sich durch die operativ bedingte Beseitigung eines eventuell vorher bestehenden Quetschhahnphänomens erklären. Dadurch wird eine larvierte Streßinkontinenz symptomatisch.

- *Allgemeine postoperative Komplikationen*

Allgemeine postoperative Komplikationen waren in unserem Kollektiv selten. So wurden keine Thromboembolien beobachtet, auch Bluttransfusionen wurden nicht notwendig. In jeweils 1 Fall (1,2%) kam es zu einem vorübergehendem Harnverhalt und zu einer Harnwegsinfektion. Blasenentleerungsstörungen und Wundinfektionen wurden in je 2 Fällen (2,5%) verzeichnet und Fieber (>37,8° C) und Schmerzen bei je 3 Patientinnen (3,7%). Bei je 4 Frauen (4,9%) entwickelte sich postoperativ ein nicht revisionsbedürftiges Hämatom und eine Anämie mit einem Hämoglobinwert < 10 mg/dl.

Diese Ereignisse sind insgesamt selten und stimmen mit den Ergebnissen anderer Studien zu postoperativen Komplikationen überein. Eine Bluttransfusion wurde im Kollektiv von Sanses (n = 206) [38], Altmann (n = 248) [41] und Milani (n = 127) [42] je einmal und bei Grgic (n = 198) [43] 3 mal notwendig. Eine Thromboembolie entwickelte sich im Kollektiv von Sanses et al. nicht [38], Milani et al. beobachteten 2 Fälle mit einer Thromboembolie [42].

Im Gegensatz dazu sind die Ergebnisse hinsichtlich der Entwicklung einer postoperativen Harnwegsinfektion und eines Harnverhaltes divergent. Während es im Kollektiv von Elmér et al. [46] in maximal 4,8% zu einer Blaseninfektion und in maximal 9,1% zu einem Harnverhalt kam, verzeichneten Altman et al. [41] in bis zu 14% eine Cystitis. Withagen et al. [36] beobachteten in 10% einen Harnverhalt, Milani et al. gar in 17% der Fälle [35].

Wundinfektionen waren in anderen Arbeiten ähnlich wie bei unseren Patientinnen selten. Altman [41] beobachtete lediglich eine Wundinfektion bei 248 Patientinnen, Milani nur 2 bei insgesamt 127 Mesheinlagen [42].

Fieber entwickelte sich postoperativ zwischen 0% (Sanses et al.) und 4% (Altman et al.). Dies deckt sich mit unseren Ergebnissen von 3,7%.

Unterschiedlich waren auch die Angaben der Patientinnen bezüglich vorübergehender postoperativer Schmerzen. Nur 3 Frauen (3,7%) klagten in unserem Kollektiv darüber. Zu ähnlichen Ergebnissen kamen Altman und Elmér [41,46]: 1% bzw. 2,5% der operierten Frauen hattten postoperativ Schmerzen. Im Gegensatz dazu beobachtete Grgic [41] in 6,1% und Sanses [38] in 10,7% Schmerzen, vor allem in der Leiste.

Das Risiko, postoperativ ein Hämatom zu entwickeln wurde von 0% bis maximal 4% angegeben [35, 41, 43, 46].

Nur Altman et al. [41] untersuchten den postoperativen Hämoglobinwert und fanden bei 1 Patientin (1%) ein Hb < 10 mg/dl.

- *Netzspezifische Komplikationen*

Neben diesen allgemeinen Komplikationen existieren netzspezifische unerwünschte Ereignisse wie die Exposition in die Scheide oder die Erosion in Nachbarorgane. Auch die symptomatische Schrumpfung und Induration stellen, ebenso wie eine neu auftretende Belastungsinkontinenz, typische Schwierigkeiten dar.

Als eines der Hauptprobleme nennt die FDA die vaginale Erosion oder Exposition der Netze [32].

Im Allgemeinen sind Netzexpositionen in die Scheide im Gegensatz zu Netzerosionen in die Urethra, Blase oder den Darm allerdings gut behandelbar. Sie können in der Regel erfolgreich konservativ durch lokale Östrogenisierung oder operativ mittels Excision beherrscht werden.

In unserem Kollektiv kam es bei 5 Patientinnen (6,2%) zu einer Meshexposition in die Scheide. Sie konnte jedoch in allen Fällen erfolgreich konservativ behandelt werden. Eine operative Entfernung des Netzes ist deshalb bei keiner Patientin notwendig geworden. Eine viszerale Erosion wurde nicht beobachtet.

Insgesamt ist die Datenlage zur vaginalen Exposition der Netze heterogen. Während Grgic nur 1% vaginale Expositionen verzeichnete [43], waren es bei Sanses 4,4% [38]

und bei Menefee 14% [37]. Einzelne neuere Studien aus den Jahren 2009, 2011 und 2012 zeigten jedoch weiter rückläufige Zahlen: Während Milani et al. [35] 2009 noch eine kumulierte Meshexpositionsrate von 15% nach 12 Monaten zu verzeichnen hatte, kamen Milani et al. [42] 2011 noch auf 10,2% und Withagen et al. [36] 2012 auf 13% nach einem Jahr.

In der multizentrischen, randomisierten, prospektiven, kontrollierten Studie von Halaska et al. wurde eine vaginale Netzexpositionsrate von 20,8% beschrieben [39]. 62,5% mussten dabei mittels einer Netzresektion und 37,5% mittels lokaler Östrogenisierung behandelt werden.

Auf der Basis von Daten aus 110 Studien mit insgesamt 11.785 Frauen, die sich einer Netzimplantation unterzogen, kam es 12 Monate nach der Operation bei 10,3% zu einer Netzerosion in die Scheide [47]. Deffieux et al. beschrieben 2007 sogar eine Erosionsrate von 20% bei insgesamt 138 operierten Frauen [48].

Es wurde in einigen Studien nicht zwischen Netzexposionen in die Scheide und den schwerer wiegenden Erosionen in Nachbarorgane unterschieden. So bezieht sich die Warnung der FDA [32] nur auf eine kumulierte Rate von Expositionen und Erosionen.

Im Kollektiv von Deffieux musste in 50% der Fälle von Exposition/Erosion eine teilweise Excision des Netzes erfolgen, seltener wurde eine komplette Entfernung notwendig [48].

Ein Risikofaktor für Erosionen scheint die gleichzeitige Hysterektomie zu sein [49], auch eine geringe Operationserfahrung erhöht das Risiko [49, 50].

Eine Erosion in Nachbarorgane stellt in der Literatur ein seltenes Ereignis dar. Grigic beobachtete in 0,5% eine Invasion des Netzes in die Blase, auch bei Crosby et al. kam es in 1% der Fälle zu einer Erosion der Blase und in 2% des Darms. Nieminen verzeichnete keine derartige Komplikation [43, 52, 45].

Die symptomatische Schrumpfung oder Induration der synthetischen Netze wurde in der Literatur bei bis zu 19% der Operationen beschrieben [53, 54]. Sie kann zu einer Verengung oder Verkürzung der Vagina mit konsekutiven Schmerzen führen. Die FDA führt 2 Studien an, in denen solche Komplikationen gehäuft auftreten: Caquant fand in 11,3% und Feiner in 29% einer Verkürzung der Scheide [55, 56]

In unserem Kollektiv wurde eine Retraktion oder Schrumpfung in 4 Fällen (4,9%) beobachtet. Auch hier ist eine ausreichende prä- und postoperative Östrogenisierung entscheidend, um solche Ereignisse zu vermeiden.

In der Literatur werden Risikofaktoren für das Auftreten einer Erosion oder Schrumpfung genannt, hierzu zählen das Alter (über 70 Jahre) und Rauchen sowie eine begleitende Hysterektomie und eine T-förmige Inzision bei der Kolpotomie [48, 49].

Bei den am Krankenhaus Agatharied operierten und nachuntersuchten 81 Patientinnen wurde bei 14 Frauen (17,3%) eine De-Novo-Belastungsinkontinenz diagnostiziert, 9 davon erhielten ein spannungsfreies suburethrales Band und wurden so zufriedenstellend behandelt.

In der Literatur werden De-Novo-Belastungsinkontinenzraten zwischen 1,5% und 35,1% beschrieben [39, 42, 43].

Die FDA-Sicherheitswarnung, die auf ein höheres Risiko für eine De-Novo-Inkontinenz nach Netzimplantation im Vergleich zur traditionellen Colporrhaphia anterior hinweist, bezieht sich auf eine Arbeit von Altmann et al. auf dem Jahr 2011 [44]. Dort kam es zu einer signifikant häufiger neu aufgetretenen Belastungsinkontinenz in der Mesh-Gruppe (12,3%) als in der Gruppe mit der vorderen Plastik (6,3%).

Diese Signifikanz konnten Menefee et al. allerdings nicht bestätigen: 1 Fall von De-Novo-Inkontinenz im Kolporrhapie- und keiner im Mesh-Arm. Diese Ergebnisse bezogen sich jedoch auf ein relativ kleines Kollektiv von jeweils 24 bzw. 28 Patientinnen [37].

Nieminen et al. verglichen in einem 3-Jahres follow-up 104 Patientinnen nach einer Netzimplantation (Parietene light®; Sofradim Co, Trévoux, France) mit 96 Patientinnen nach vorderer Kolporrhaphie. Präoperativ berichteten dort 10 Frauen im Kolporrhapie- und 19 im Mesharm über eine Belastungsinkontinenz. Nach 3 Jahren waren es jeweils 15 Patientinnen, die eine Belastungsinkontinenz aufwiesen, also eine Zunahme im Kollektiv der vorderen Plastik und eine Abnahme im Mesh-Kollektiv [45].

Einflussfaktoren auf die Komplikationsrate

Wir untersuchten in dieser Arbeit zusätzlich mögliche Einflussfaktoren auf die Anzahl der Komplikationen. So wurden bei insgesamt 53,1% keinerlei Komplikationen registriert, bei 22,2% 1, bei 6,2% 2, und bei jeweils 1,2% 3, 5 oder 6 Komplikationen. Es zeigte sich jedoch kein signifikanter Einfluss von Alter (t-Test; $p = 0,85$), BMI (t-Test; $p = 0,606$) oder Parietät (Mann-Whitney-U-Test; $p = 0,112$) auf die Komplikationsrate.

Objektive operative Langzeitergebnisse anhand der POP-Q-Untersuchung

Eine erfolgreiche anatomische Korrektur des Descensus wurde bei einem POP-Q-Stadium 0 oder 1 angenommen, ein Versagen der Operation bei einem Stadium ≥ 2. Ein nicht zufriedenstellendes anatomisches Ergebnis entspricht somit Werten der Messpunkte Aa, Ap, Ba, Bp, C oder D von ≥ -1 cm in Bezug zum Hymen.

Bei der Nachuntersuchung erreichten 81,5% unserer Patientinnen ein Stadium von 0 oder 1. Das Stadium 2 wurde bei 15 Patientinnen (18,5%) beobachtet. Stadium 3 oder 4 wurde postoperativ nicht festgestellt. Insgesamt kam es in unserem Kollektiv zu einer signifikanten Verbesserung des POP-Q-Stadiums von einem präoperativen Median von 3 auf 1 bei der Folgeuntersuchung, so daß in der überwiegenden Mehrzahl der Fälle von einer guten anatomischen Korrektur ausgegangen werden kann (siehe Tab. 13).

Tabelle 13: POP-Q-Stadien in der Baselineuntersuchung und im Follow-Up

POP-Q-Stadium n, (%)	Baseline (n=81)	Follow-up (n=81)
Stadium 0	0	27 (33,3)
Stadium 1	0	39 (48,1)
Stadium 2	7 (8,6)	15 (18,5)
Stadium 3	66 (81,5)	0
Stadium 4	8 (9,9)	0

Ähnliche anatomische Ergebnisse verzeichneten auch Milani et al. in ihren Studien von 2009 und 2011 [35, 42]. Nach einer Beobachtungszeit von 12 Monaten kamen sie auf Erfolgsraten von 91,1 bzw. 89,5%.

Die kanadische Society of Obstetricians and Gynaecologists (SOGC) publizierte 2011 ein Review von 18 Studien mit einem follow-up von 3-12 Monaten [57]. Dort wurden der anatomische Operationserfolg mit 79-100% angegeben. Zu ähnlichen Ergebnissen kamen auch die Autoren folgender Studien: Sanses 76,2% [38], Zycynski 78,2% [40], Nieminen 88% [45] und Elmér 79 – 86% [46].

In einer kleineren Studie von Gutman et al. aus dem Jahr 2013, die 33 mittels Mesh operierte Patientinnen mit 32 Frauen verglich, die sich traditionellen vaginalen Prolapsoperationen (vordere und/oder hintere Kolporrhaphie und sakrospinale Fixation) unterzogen, fand sich kein signifikanter Unterschied im Operationserfolg. Es zeigte sich in 45% ein POP-Q-Stadium von 0 oder 1 in der Mesh- und in 43% in der konventionell operierten Gruppe [58].

In der Literatur unterscheiden sich die Angaben zum Operationserfolg bzw. zum Vorliegen eines Descensusrezidivs haupsächlich durch zwei Faktoren. Zum einen ist dies der Zeitpunkt der postoperativen Nachuntersuchungen, zum anderen die Definition des

Descensusrezidivs. So wird in einigen Studien nur dann von einem Rezidiv ausgegangen, wenn sich das gleiche Kompartiment wie vor der Operation erneut gesenkt hat [40, 42, 43, 45, 46, 59]. Andere Autoren hingegen betrachten einen erneuten Descensus jeglichen Kompartimentes als Rezidiv [35, 38, 60, 61, 62]. Je nach Literatur und betroffenem Kompartiment liegen die Rezidivraten nach Mesh-Einlage zwischen 3,5 und 46% und bei 2-42,5% nach klassischen Senkungsoperationen [59, 63, 64, 65, 66].

Feiner et al. [62] werteten in einem Review von 2009 acht Studien zur Effektivität des Prolift®-System aus. Dort wurde die mittlere anatomische Erfolgsrate mit 87% (zwischen 75 und 94%) angegeben, die mittlere Nachbeobachtungszeit bewegte sich jedoch nur zwischen 12 und 52 Wochen.

Ein Descensus-Rezidiv wird unabhängig von der Definition häufiger in Bezug auf das vordere Kompartiment nach einer Netzeinlage beschrieben [67]. Zudem scheint das Einbringen eines Meshs in nur einem Kompartiment die Entwicklung eines Descensus in dem präoperativ nicht betroffenen Kompartiment zu begünstigen [66]. Elmér stellte 2009 fest, daß im Vergleich zu einer isolierten anterioren oder posterioren Netzimplantation die kombinierte oder totale Mesheinlage eine deutlich höhere Effektivität in Bezug auf das anatomische outcome hat, da zur gleichen Zeit synergistische Halte- und Unterstützungswirkungen sowohl auf das vordere als auch auf das hintere Kompartiment resultieren. Er empfiehlt ebenso eine kombinierte anteriore und posteriore Netzeinlage, um das mittlere Kompartiment im Fall eines Prolapses des Scheidengewölbes oder des Uterus zu stützen. Seine Werte der Messpunkte im POP-Q-System erreichten im anterioren (Aa, Ba), mittleren (C, D) und posterioren (Ap, Bp) Kompartment 1 Jahr postoperativ durchweg eine signifikante Verbesserung. Keiner dieser Werte wurde postoperativ mit ≥ -1 cm in Bezug zum Hymen gemessen [46].

Auch Withagen et al. kamen zu dem Schluß, daß das Einbringen eines Netzes in nur ein Kompartiment mit einem höheren de novo Prolapsrisiko im nicht behandelten Kompartiment einhergeht [36].

In unserem Gesamtkollektiv konnten wir unabhängig vom betroffenen Kompartiment und unabhängig von der Wahl des Netzes eine signifikante Verbesserung und somit

Anhebung der einzelnen Messpunkte im POP-Q-System feststellen. So entwickelte sich im vorderen Kompartiment der durchschnittliche Wert des Messpunktes Aa von +1,6 cm auf postoperativ -2,1 cm und der Punkt Ba von +2,4 cm auf -3,5 cm. Im mittleren Kompartiment wurde der Messpunkt C von durchschnittlich -0,7 cm auf -5,7 cm und der Punkt D von -4,1 cm auf -6,8 cm oberhalb des Hymens angehoben. Für das hintere Kompartiment ergaben sich ebenfalls signifikante Verbesserungen für die Punkte Ap von durchschnittlich -0,2 cm auf -2,4 cm und Bp von -0,4 cm auf -4,1 cm (siehe Tab. 7).

Die Ergebnisse bezüglich der anatomischen Korrektur entsprechen den in der Literatur angegebenen Zahlen. Für das vordere Kompartiment wurden dort durch eine Mesheinlage Erfolgsraten von durchschnittlich 94% erreicht [37, 43, 45, 46, 51, 58, 68 - 76]. Im hinteren Kompartiment wurden Erfolgsraten von durchschnittlich 95% beschrieben [40, 42, 46, 51, 61, 68, 77, 78, 79] und im mittleren Kompartiment, von durchschnittlich 92% [35, 38, 39, 62].

Zu den klassischen Descensusoperationen gehören die Sakrokolpopexie (laparoskopisch oder laparotomisch), bei der der Scheidenabschluß mit dem Os sacrum durch ein Netz verbunden und das Peritoneum zur Stärkung darüber befestigt wird, die sacospinale Fixation nach Amreich/Richter mit Fixation des Scheidenstumpfes am Ligamentum sacrospinale und die vordere bzw. hintere Kolporrhaphie zur Korrektur eines Descensus im anterioren bzw. posterioren Kompartiment. In der Literatur werden anatomische Erfolgsraten von durchschnittlich 99% für die abdominale [80 - 84] und von 96% für die laparoskopische [85 - 88] Sakrokolpopexie angegeben. Die anatomische Erfolgsrate der sacrospinalen Fixation liegt bei durchschnittlich 92% [89, 90]. Die vordere Kolporrhaphie erreicht Erfolgsraten von 54-100% mit einem Durchschnitt von 78% [45, 71, 72, 91, 92], die hintere Kolporrhaphie hat in durchschnittlich 86% Erfolg [93 – 98].

Die Gesamtlänge der Vagina (tvl) veränderte sich in unserem Kollektiv nicht relevant. Sie war postoperativ durchschnittlich 0,5 cm kürzer als in der Baselineuntersuchung. Diese unwesentliche Verkürzung beruht möglicherweise nicht auf einer Schrumpfung des Materials selbst, sondern vielmehr auf einer fibrotischen Reaktion auf das Polypropylennetz [99]. Auch in anderen Studien kam es zu keiner ausgeprägten Verkürzung der Scheide [35, 38, 40, 42, 43, 46].

Subjektive Langzeitergebnisse bezüglich Therapiezufriedenheit und Lebensqualität anhand der standardisierten Fragebögen

PGI-C (Patients Global Impression of Change)

Unabhängig vom objektivierbaren anatomischen Erfolg der Netzimplantation wurden die Patientinnen in unserem Kollektiv nach ihrer subjektiven Gesamteinschätzung der Operation befragt. Mehr als 97% waren demnach mit dieser Behandlung zufrieden und sehr zufrieden, fast 89% bezeichneten diese Operation als erfolgreich oder sehr erfolgreich. Auf die Frage zum Wohlbefinden nach dem Eingriff antworteten 77% mit „viel besser“ im Vergleich zu vorher und 16% mit „ein wenig besser“. Diese Angaben decken sich mit der vorliegenden Literatur [40, 42, 52].

Im Kollektiv mit 136 Patientinnen von Zyczynski [40] beantworteten nach 1 Jahr 73,3% die Frage nach dem Wohlbefinden mit „viel besser“ und 15,3% mit „ein wenig besser“.

Milani erhielt [42] nach 1 Jahr von 86,2% die Antwort „viel besser“, 9,8% antworteten mit „ein wenig besser“ (n = 127).

Pelvic Floor Distress Inventory-short form (PFDI-20)

Der PFDI-20 –Fragebogen evaluiert Symptome, die durch den Prolaps hervorgerufen werden (POPDI-6) und Symptome aufgrund Defäkations- (CRADI-8) und Miktionsbeschwerden (UDI-6). Im PFDI-20 können die Werte von 0 (bester Score) bis 300 (schlechtester Score) reichen, wobei POPDI-6, CRADI-8 und UDI-6 jeweils einen Score von 100 erreichen können.

Nach durchschnittlich knapp 3 Jahren Follow-up wurde in unserem Kollektiv eine signifikante Reduktion des Gesamtsummenscores im PFDI-20 von durchschnittlich 74,7 auf 47,8 festgestellt. Auch bei der Betrachtung der Subskalen konnten wir durch die Netzimplantation eine signifikante Reduktion der Beschwerden verzeichnen. Im POPDI-6 wurde der mittlere präoperative Score von 31,4 auf 6,1 reduziert, im CRADI-8 von 7,6 auf 6 (nicht signifikant) und im UDI-6 von 35,8 auf 21,6. Die nicht signifikante Verbes-

serung der colorectalen Beschwerden im CRADI-6 ist darauf zurückzuführen, daß viele der Patientinnen präoperativ nur unter geringen Defäkationsstörungen gelitten haben. Bei der Nachuntersuchung wurde jedoch auch dort eine leichte Verbesserung der Symptome registriert.

Auch Milani et al. [42] konnten in einer multizentrischen Kohortenstudie sowohl im Gesamtsummenscore als auch in den Subskalen eine signifikante Reduktion der Prolaps-, Defäkations- und Miktionssympome beobachten.

Zu identischen Ergebnissen kamen Zycynski et al. in einer Arbeit aus dem Jahr 2010 mit 136 Patientinnen.

Sokol et al. [60] verglichen in einer kleinen Studie das outcome von 32 Patientinnen, die das Netzinterponat Prolift® erhielten mit 33 Frauen, die sich einer traditionellen Descensusoperation unterzogen. Sowohl in der Mesh- als auch in der Non-Mesh-Gruppe kam es zu signifikanten Verbesserungen der Scores. Im Vergleich unterschied sich das Outcome beider Gruppen nicht voneinander. Sowohl im PFDI-20 Gesamtsummenscore als auch in den Fragebögen des POPDI-6, des CRADI-8 und des UDI-6 wurden gleich gute Verbesserungen der Symptome erzielt, so daß keine der beiden Operationsmethoden eine Überlegenheit zeigen konnte.

Pelvic Floor Impact Questionnaire-short form 7 (PFIQ-7)

Dieser standardisierte Fragebogen bewertet die Auswirkungen eines Descensus auf die Lebensqualität und dessen individuelle Wahrnehmung im täglichen Leben. Er berücksichtigt dabei mittels 7 Fragen zu täglichen Aufgaben den Zustand der Organe Blase (UIQ-7), Darm (CRAIQ-7) und Scheide (POPIQ-7). Auch hier sind in jedem organbezogenen Fragebogen Werte zwischen 0 (bester Score) und 100 (schlechtester Score) möglich. Durch Addition der 3 Scores wird im schlechtesten Fall ein Gesamtsummenscore von 300 erreicht.

In unserem Kollektiv kam es sowohl bei Betrachtung des Gesamtscores als auch der 3 organbezogenen Subgruppen zu signifikanten Verbesserungen der Lebensqualität nach

der Netzimplantation. So sank der mittlere Score im UIQ-7 von 30 auf 8,4 ($p < 0,001$), im CRAIQ-7 von 14,5 auf 3,7 ($p < 0,001$) und im POPIQ-7 von 19,3 auf 3,6 ($p < 0,001$). Der Gesamtsummenscore des PFIQ-7 betrug präoperativ im Mittel 63,7 und lediglich 15,8 bei der Folgeuntersuchung ($p < 0,001$).

Zu nahezu identischen Ergebnissen kamen Zyczynski et al. [40] in einer Arbeit aus dem Jahr 2010 mit 136 Patientinnen. Dort wurde allerdings das Gynecare Prosima Pelvic Floor Repair System verwendet, ebenfalls ein vorgeschnittenes Polypropylen-Netz und alle Patientinnen wurden 12 Monate nach der Operation untersucht.

Milani et al. [42] verwendeten 2011 ebenfalls den standardisierten Fragenbogen PFIQ-7 und erzielten mit dem Prolift®-System nach 12 Monaten Beobachtungszeit eine noch deutlichere Verbesserung der Symptome und der Lebensqualität im Vergleich zu unseren Ergebnissen.

Zu ähnlich guten Ergebnissen im PFIQ-7 kamen auch Menefee [37], Halaska [39], Gutmann [58] und Sokol [60]. Die 4 letztgenannten Arbeiten untersuchten darüberhinaus das outcome vom mesh- im Vergleich zum traditionellen Repair-Arm. Bezüglich des PFIQ-7 konnte weder die Netzimplantation noch die klassischen Operationsmethoden einen Vorteil zeigen. Beide erzielten ähnlich gute Ergebnisse.

Pelvic Organ Prolapse/Urinary Incontinence Sexual Questionnaire (PISQ-12)

Für sexuell aktive Frauen wurde die die Kurzfassung des Pelvic Organ Prolapse/Urinary Incontinence Sexual Questionnaire (PISQ-12) verwendet, um Einschränkungen und Probleme in Bezug auf das Sexualleben durch den Descensus bei der Baselineuntersuchung und mögliche Verbesserungen oder auch Komplikationen durch die Netzeinlage bei der Folgeuntersuchungen zu evaluieren. Dabei kann der Score Werte von 0 (bester Score) bis 48 (schlechtester Score) annehmen.

In unserem Kollektiv kam es zu einer leichten, jedoch nicht signifikanten Verbesserung der sexuellen Funktion um 2,2 Punkte. Der mittlere Score im PISQ-12 betrug in der Baselineuntersuchung 17,4 und in der Folgeuntersuchung 15,2 ($p = 0,177$).

Ähnliche Verbesserungen verzeichneten auch Halska, Gutman und Sokol [39, 58, 60].

Zu einer signifikanten Steigerung des sexuellen Wohlbefindens kam es dagegen in den Auswertungen von Zyczynski [39] und Milani [42].

Eines der gravierendsten unerwünschten Ereignisse der Netzimplantation stellt laut Literatur die Dyspareunie dar, die als de novo oder schlimmer als vor der Operation in Erscheinung tritt. Sie kommt in 17-63% der Fälle vor [48, 60, 70, 77, 100, 101, 102].

In unserem Kollektiv kam es bei 2 Patientinnen zu einer ausgeprägten de novo Dyspareunie. Sie beantworteten die Frage 5 im PISQ-12 präoperativ mit „nie“ und klagten bei der Folgeuntersuchung „immer“ über Schmerzen beim Geschlechtsverkehr. Weitere 2 Patientinnen berichteten über eine leichte de novo Dyspareunie. Sie hatten vor der Netzimplantation „nie“ und danach „manchmal“ bzw. „selten“ Schmerzen angegeben. 1 Patientin klagte über eine leichte Zunahme der Beschwerden. Bei 7 Frauen beobachteten wir durch die Operation eine Besserung einer vorbestehenden Dyspareunie.

In der Arbeit von Milani [42] wurde über eine signifikante Verbesserung der Dyspareunie nach 12 Monaten Beobachtungszeit berichtet. Dort konnte in 76,4% eine Lösung dieser Problematik herbeigeführt werden und eine de novo Dyspareunie wurde nur in 2% beobachtet.

Zu Verbesserungen kam es auch in den Arbeiten von Menefee [37], Halaska [39] Zyczyski [40], Nieminen [45] und Gutman [58].

Im Vergleich zu traditionellen Operationsmethoden wurden in den Untersuchungen von Menefee [37] und Halaska [39] keine signifikanten Unterschiede hinsichtlich des Auftretens einer de novo Dyspareunie beobachtet.

5. Zusammenfassung

Die mit zunehmender Lebenserwartung steigende Inzidenz von Beckenbodensenkungen und das zunehmende Verständnis für die Funktion und Anatomie des Beckenbodens und seiner Strukturen hat in den vergangenen Jahren dazu geführt, daß nach alternativen und und möglicherweise erfolgreicheren Operationsmethoden gesucht wurde. Ziel war es, ein möglichst gutes und anhaltendes anatomisches und funktionelles Ergebnis mit niedrigen Rezidivraten durch eine Rekonstruktion einer Beckenbodensenkung zu finden.

Das Lebensrisiko einer 80 jährigen Frau für einen Prolapseingriff beträgt 11% und ein Drittel dieser Frauen benötigen aufgrund eines Rezidivs einen zweiten Eingriff.

Die in der Viszeralchirurgie bereits seit den 50er Jahren verwendeten Polypropylennetze in der Hernienchirurgie haben sich seit 2002 zunehmend auch in der Behandlung der weiblichen Beckenbodensenkung etabliert. Sie kommen seit mehr als 15 Jahren zunehmend neben den langjährig erprobten, klassischen Senkungsoperationen, die mit teilweise hohen Rezivivraten einhergehen, zum Einsatz.

Bei der operativen Versorgung des Genitaldescensus gilt es neben der Wiederherstellung der Anatomie, die möglichst langfristige Beschwerdefreiheit zu erreichen und die Funktion der Blase, des Darmes und der Sexualität zu erhalten und zu verbessern.

Die FDA-Sicherheitswarnung zum Einsatz von alloplastischem Material vom Juli 2011 führte zu kontroversen Diskussionen und zu Verunsicherung. Im Beobachtungszeitraum von 2008 bis 2011 wurden der FDA insgesamt 1503 Fälle mit Komplikationen im Zusammenhang mit einer Netzimplantation berichtet. Es ergab sich dort bei insgesamt 225.000 Patientinnen eine Komplikationsrate von 0,67%. Dazu gehörten vor allem Netzerosionen, Läsionen von Nachbarorganen, Schmerzen, Infektionen und Einschränkungen der Lebensqualität und der Sexualfunktion. Mit Ausnahme der Erosionen können diese Komplikationen jedoch auch bei konventionellen Operationstechniken auftreten.

In der vorliegenden Untersuchung wurden 81 Patientinnen, die sich in den Jahren 2006 bis 2011 am Krankenhaus Agatharied einer Descensusoperation mittels des Prolift®-mesh unterzogen, eingeschlossen. Sie wurden präoperativ nach dem POP-Q-Schema der International Continence Society (ICS) untersucht und neben einer ausführlichen gynäkologischen Anamnese mit Hilfe von standardisierten Fragebögen zu ihren Beschwerden und Einschränkungen ihrer Lebensqualität verursacht durch den Descensus, interviewt. Bei der nach durchschnittlich knapp 3 Jahren stattfindenden Nachuntersuchung wurden neben den bereits präoperativ erhobenen Parametern wie erneute POP-Q-Untersuchung und Erfassung der Fragebögen auch intra-und postoperative Komplikationen sowie subjektive Parameter wie Therapiezufriedenheit registriert. Dabei zeigte sich eine anatomische Erfolgsrate (POP-Q-Stadium 0 oder 1) von 87% bei insgesamt niedrigen intraoperativen Komplikationsraten.

Die im Vergleich zu anderen Arbeiten häufig nach Netzimplantation beobachteten Komplikationen wie Dyspareunie, Schrumpfung des Materials mit konsekutiven Schmerzen oder viszerale Erosionen mit Penetration in Nachbarorgane traten in unserem Kollektiv deutlich seltener auf. Eine vaginale Netzexposition verursachte den Patientinnen kaum subjektive Einschränkungen und konnte mit einer vaginalen Östrogenisierung gut behandelt werden. Eine komplette Entfernung des Netzes wurde aufgrund genannter unerwünschter Ereignisse nicht notwendig.

Eine De-novo-Inkontinenz nach der Netzimplantation, über die die Patientinnen präoperativ aufgeklärt wurden, trat in unserem Kollektiv in 17,3% der Fälle auf. Bei 9 dieser 14 Patientinnen (64,3%) wurde durch ein spannungsfreies suburethrales Band eine Beschwerdefreiheit erzielt.

Die Auswertung aller in dieser Arbeit verwendeten standardisierten Fragenbögen zeigte eine deutliche Verbesserung der Lebensqualität und eine hohe Zufriedenheit durch die Netzimplantation.

Auf dem Gebiet der Beckenbodenrekonstruktion ist es in den letzten Jahren zu einer starken Zunahme der operativen Vielfalt gekommen. Somit wird die Entwicklung eines differenzierten Operationskonzeptes mit individueller Befunderhebung, exakter präope-

rativer Diagnostik und ausführlicher Aufklärung der Patientinnen über die Erfolgsraten mit und ohne Netz, über alternative Therapieoptionen und über mögliche Komplikationen immer wichtiger. Neben den klassischen Operationsverfahren gewinnen die operativen Techniken unter Verwendung von Netzen zunehmend an Bedeutung. Voraussetzung für eine erfolgreiche operative Korrektur des weiblichen Descensus genitalis ist die exakte Anamneseerhebung, die sorgfältige Indikationsstellung, die Auswahl des individuellen Verfahrens und eine umfangreiche operative Erfahrung des jeweiligen Operateurs.

Die Ergebnisse unserer Untersuchung zeigen, daß bei korrekter Indikationsstellung über die Verwendung von Netzen zur operativen Korrektur des Descensus genitalis in subjektiver und objektiver Hinsicht hohe Erfolgsraten mit insgesamt geringen Komplikationen zu erzielen sind.

6 Literaturverzeichnis

[1] Subak LL, Waetjen LE, van den Eeden S, Thom DH, Vittinghoff E, Brown JS (2001) Cost of pelvic organ prolapsed surgery in the United States. Obstet Gynekol 98:646-651

[2] Shah AD, Kohli N, Rajan SS, Hoyte L. The age distribution, rates, and types of surgery for pelvic organ prolapse in the USA. Int Urogynecol J Pelvic Floor Dysfunct 2008; 19:421-8

[3] Boyles SH, Weber AM, Meyn L. Procedures for urinary incontinence in the united states, 1979-1997, Am J Obstet Gynecol 2003; 189 (1):70-5

[4] Hendrix SL, Clark A, Nygaard I, Aragaki A, Barnabei V, McTiernan A. Pelvic organ prolapse in the women´s Health Initiative: gravity and gravidity. Am J Obstet Gynecol 2002; 186 (6):1160-6

[5] Olsen AL, Smith VJ, Bergstrom JO, Colling JC, Clark AL. Epidemiology of surgically managed pelvic organ prolapse and urinary incontinence. Obstet Gynecol 1997; 89(4):501-6.

[6] Julian TM. The efficacy of Marlex mesh in the repair of severe, recurrent vaginal prolapse of the anterior midvaginal wall. Am J Obstet Gynecol 1996;175(6):1472-5.

[7] Shull BL, Benn SJ, Kuehl TJ. Surgical management of prolapse in the anterior segment: an analysis of support defects, operative morbidity, and anatomic outcome. Am J Obstet Gynecol 1994;171(6):1429-36

[8] Samuelson EC, Victor FT, Tibblin G, Svardsudd KF: Signs of genital prolapse in a Swedish population of women 20 to 59 years of age and possible relatet factors. Am J Obstet Gynekol 1999;180: 299-305

[9] Moalli PA et al. Remodeling of vaginal connective tissue in patients with prolapse. Obstet Gynecol 2005; 106: 953-963

[10] Norton PA et al. Gentitourinary prolapse and joint hypermobility in women. Obstet gynekol 1995; 85: 225-228

[11] Neeraj Kohli MDPG. An overview of the clinical manifestations, diagnosis, and classificationof pelvic organ prolapsed. 2009 Online Database Harvard Medical School, www.uptodate.com

[12] Altmann D et al. Pelvic organ prolapse surgery following hysterektomy on benign indications. Am J Obstet Gynecol 2008; 198: 572 e1-6

[13] Mueller A et al. Comparison of total laparoscopic hysterektomiy (TLH) and laparosccopy-assisted supracervical hysterectomy (LASH) in women with uterine leiomyoma. Eur J Obstet Gynecol Reprod Biol 2009; 144: 76-79

[14] Mouritsen L. Classification and evaluation of prolapse. Best Pract Res clin Obstet Gynecol. 2005; 19: 895-911

[15] Jelovsek JE et al. Functional bowel and anorectal disorders in patients with pelvic organ prolapsed and incontinence. Am J Obstet Gynecol 2005; 193: 2105-2111

[16] Woodman PJ et al. Prevalence of severe pelvic organ prolapse in relation to job description and socioeconomic status: a multicenter cross-sectional study. Int urogynecol L Pelvic Floor Dysfunct 2006; 17: 340-345

[17] Deutsche Gesellschaft für Gynäkologie und Geburtshilfe e.V. Descensus genitalis der Frau-Diagnostik und Therapie, Leitlinien, Empfehlungen, Stellungnahmen, August 2010

[18] Bump RC, Mattiasson A, Bo K, Brubaker LP, DeLanecy JO, Klarskov P et al. The standardization of terminology of female pelvic organ prolapse and pelvic floor dysfunction. Am J Obstet Gynecol 1996;175:10-17

[19] Steele A, Mallipeddi P, Welgoss J, Soled S, Kohli N, Karram M: Teaching the pelvic organ prolaps quantification system. Am J Obstet Gynecol 179: 1458-1464 (1998)

[20] Haylen BT, de Ridder D, Freeman RM, Swift SE, Berghmans B, Lee J, et al. An International Urogynecological Association (IUGA)/International Continence Society (ICS) joint report on the terminology fort the female pelvic floor dysfunction. Neurourol Urodyn 2010;29(1):4-20.

[21] Delancey JO, Hurd WW: Size of urogenital hiatus in the levator ani muscles in normal women and women with pelvic organ prolapse. Obstet Gynecol 91: 364-368 (1998)

[22] Petros PE: Vault prolapse II: Restoration of dynamic vaginal supports by infracoccygeal sacropexy, an axial day-case vaginal procedure. Int Urogynecol J Pelvic Floor Dysfunct 12: 296-303 (2001)

[23] Biertho I, Dallemagne B, Dewandre JM, Markiewicz S, Monami B, Wahlen C, Weerts J, Jehaes C: Intravaginal slingplasty: short term results. Acta Chir Belg 104: 700-704 (2004)

[24] Barber MD, Kuchibhatla MN, Pieper CF, Bump RC. Psychometric evaluation of 2 comprehensive condition-specific quality of life instruments for women with pelvic floor disorders. Am J Obstet Gynecol 2001; 185:1388-95

[25] Barber MD, Walters MD, Bump RC. Short forms of two condition-specific quality-of-life questionnaires for women with pelvic floor disorders (PFDI-20 and PFIQ-7). Am J Obstet Gynecol 2005; 193, 103-13

[26] Rogers RG, Coates KW, Kammerer-Doak D, Khalsa S, Qualls C. A short form of the Pelvic Organ Prolapse/Urinary Incontinence Sexual Questionnaire (PISQ-12). Int Urogynecol J 2003; 14: 164-168

[27] Roger RG, Kammerer-Doak D, Villarreal A, Coates k, Qualls C. A new Instrument to measure sexual function in women with urinary incontinence and/or pelvic organ prolapse. Am J Obstet Gynecol 2001; 184: 552-558

[28] Wu JM, Hundley AF, Fulton RG, Myers ER. Forecasting the prevalence of pelvic floor disorders in U.S. women: 2010 to 2050. Obstet Gynecol 2009; 114:1278-83

[29] Ulmsten U, Henrisson L, Johnson P, Varhos G. An ambulatory surgical procedure under local anesthesia for treatment of female urinary incontinence. Int Urogynecol J Pelvic Floor Dysfunct 1996;7(2):81-5

[30] Ulmsten U. Some reflections and hypothesis on the pathophysiology of female urinary incontinence. Acta Obstet Gynecol Scand Suppl. 1997;166:3-8

[31] Natale F, La PC, Padona A, et al. A prospective, randomized, controlled study comparing Gynemesh, a synthetic mesh, and Pelvicol, a biologic graft, in the surgical treatment of recurrent cystocele. Int Urogynecol J 2009;20:75-81

[32] U.S. Food and Drug Administration. FDA safety communication: UPDATE on serious complications associated with transvaginal placement of surgical mesh for pelvic organ prolapse. http://www.fda.gov/medicaldevices/safety/alertsandnotices/ucm262435.htm. Abgerufen am 09. März 2014

[33] Arbeitsgemeinschaft der Wissenschaftlichen Medizinischen Fachgesellschaften (AWMF): Descensus genitalis der Frau-Diagnostik und Therapie- AWMF-Leitlinien-Register Nr. 015/006, Entwicklungsstufe 1+IDA. Letzte Überarbeitung 06/2008, gültig bis September 2012

[34] Bader W, Baeßler K, Dimpf T, Hagemeier T, Kölbl H, Petri E, Reisenauer C FDA-Sicherheitswarnung zum Einsatz alloplastischen Materials in der Deszensuschirurgie. Stellungnahme der AG Urogynäkologie und plastische Beckenbodenrekonstruktion e.V. (AGUB). Frauenarzt 2011;52,Nr. 9:865-867

[35] Milani AL, Withagen MIJ, Vierhout ME. Trocar-guided total tension-free vaginal mesh repair of post-hysterektomie vaginal vault prolapsed. Int Urogynecol J 2009, Published online 05 June 2009 with open access at Springerlink.com

[36] Withagen M, Milani A, de Leeuw J, Vierhout M. Development of de novo prolapsed in untreated compartments after prolapsed repair with and without mesh: a secondary analysis of a randomized controlled trial. BJOG 2012;119:354-360

[37] Menefee SA, Dyer KY, Lukacz ES, Simsiman AJ, Luber KM, Nguyen JN. Colporrhaphy compared with mesh or graft-reinforced vaginal paravaginal repair for anterior vaginal wall prolapsed. Am J Obstet Gynecol 2011;118:1337-1344

[38] Sanses TVD, Shahryainejad A, Molden S, et al. Anatomic outcomes of vaginal mesh procedure (Prolift) compared with uterosacral ligament suspension and abdominal scrocolpopexiy for pelvic organ prolapse: a Fellows´ Pelvic Research Network study. Am Obstet Gynecol 2009;201:xx-xx

[39] Halaska M, Maxova K, Sottner O, et al. A multicenter, randomized, prospective, controlled study comparing sacrospinous fixation and transvaginal mesh in the treatment of posthysterectomy vaginal vault prolapse. Am J Obstet Gynecol 2012;207:301.e1-7

[40] Zyczynski HM, Carey MP, Smith ARB, et al. One-year clinical outcomes after prolapsed surgery with nonanchored mesh and vaginal support device. Am J Obstet Gynecol 2010;203:xx-xx

[41] Altmann D, Falconer C. Perioperative morbidity using transvaginal mesh in pelvic organ prolapse repair. Obstet Gynecol 2007;109:303-8

[42] Milani AL, Hinoul P, Gauld JM, , et al. Trocar-guided mesh repair of vaginal prolapsed using partially absorbable mesh: 1-year outcomes. Am J Obstet Gynecol 2011;204:74.e1-8

[43] Grgic O, et al., Outcome and efficacy of a transobturator polypropylene mesh kit in the treatment of anterior pelvic organ prolapse, Int J Gynecol Obstet (2011), doi:10.1016/j.ijgo.2011.08.014

[44] Altman D, et al. Anterior Colporrahphy versus Transvaginal Mesh for Pelvic-Organ Prolapse. N Engl J Med. 2011;364:1826-36

[45] Nieminen K, Hiltunen R, Takala T, et al. Outcomes after anterior vaginal wall repair with mesh: a randomized, controlled trial with a 3 year follow-up. Am J Obstet Gynecol 2010;203:235.e1-8

[46] Elmér C, Altman D, Ellstöm Engh M, Axelsen S, Väyrynen T, Falconer C. Trocar-Guided Transvaginal Mesh Repair of Pelvic Organ Prolapse. Obstet Gynecol 2009;113:117-126

[47] Abed H, Rahn DD, Lowenstein L, Balk EM, Clemons JL, Rogers RG. Incidence and management of graft erosion, wound granulation, and dyspareunia following vaginal prolapse repair with graft materials: a systematic review. Int Urogynecol J, 2011,Vol 22, Issue 7:789-98

[48] Deffieux X, de Tayrac R, Huel C, Bottero J, Gervaise A, Bonnet K, Frydman R, Fernandez H. Vaginal mesh erosion after transvaginal repair of cystocele using Gynemesh or Gynemesh-Soft in 138 women: a comparative study. Int Urogynecol J Pelvic Floor Dysfunct 2007 Jan;18(1):73-9

[49] Collinet P, Belot F, Debodinance P, Ha Duc E, Lucot JP, Cosson M. Transvaginal mesh technique for pelvic organ prolapsed repair: mesh exposure management and risk factors. Int Urogynecol J Pelvic Floor Dysfunct 2006;17:315-320

[50] Actari C, Hiscock R, O´Reilly BA, Schierlitz L, Dwyer PL. Risk factors for mesh erosion after transvaginal surgery using polypropylene (Atrium) or composite polypropylene/polyclactin 910 (Vypro II) mesh. Int Urogynecol J Pelvic Floor Dysfunct 2005;16:389-394

[51] Dwyer PL, O´Reilly BA. Transvaginal repair of anterior and posterior compartment prolapsed with Atrium polypropylene mesh. Bjog 2004;111:831-836

[52] Crosby EC, Abernethy M, Berger MB, DeLancey JO, Fenner DE, Morgan DM. Symptom resolution after operative management of complications from transvaginal mesh. Obstet Gynecol 2014 Ja; 123(1):134-9

[53] Fatton B, Amblard J, Debodinance P, Cosson M, Jacquetin B. Transvaginal repair of genital prolapsed: preliminary results of a new tension-free vaginal mesh (Prolift technique) – a case series multicentric study. Int Urogynecol J Pelvic Floor Dysfunct 2007;18:743-752

[54] Foulques H. Tolerance of mesh reinforcement inserted through vaginal approach fort he cure of genital prolapses. A 317 continuous case study. J Gynecol Obstet Biol Reprod (Paris) 2007;36:653-659

[55] Caquant F, et al. Safety of transvaginal mesh procedure: retrospective study of 684 patients. J Obstet Gynaecol Res. 2008;34(4):449-56

[56] Feiner B, et al. Vaginal mesh contraction: definition, clinical presentation, and management. Obstet Gynecol. 2010;115(2Pt1):325-30

[57] Transvaginal mesh procedures for pelvic organ prolapse. SOGC Technical update No. 254. Society of Obstetricians and Gynaecologists of Canada. J Obstet Gynaecol Can 2011;33:168-74

[58] Gutman RE, Nosti PA, Sokol AI, Sokol ER, Peterson JL, Wang H, Iglesia CB. Three-year outcomes of vaginal mesh for prolapse, a randomized controlled trial. Obstet Gynecol 2013;122:770-7

[59] Van Raalte HM, Lucente VR, Molden SM, Haff R, Murphy M. One-year anatomic and quality-of-life outcomes after the Prolift procedure for treatment of posthysterectomy prolapse. Am J Obstet Gynecol. 2008:199(6):694 e691-6

[60] Sokol AI, Iglesia CB, Kudisch BI, et al. One-year objective and functional outcomes of a randomized clinical trial of vaginal mesh for prolapsed. Am J Obstet Gynecol 2012;206:86.e1-9

[61] Landsheere L, Ismail S, Lucot J-P, et al. Surgical intervention after transvaginal Prolift mesh repair: retrospective single-center study including 524 patients with 3 years´ median follow-up. Am J Obstet Gynecol 2012;206:83.e1-7

[62] Feiner B, Jelovsek J, Maher C. Efficacy and safety of transvaginal mesh kits in the treatment of prolapse of the vaginal apex: a systematic review. BJOG 2009;116:15-24

[63] Friedrich M, Kolberg HC, Cordes T, Krämer S. Operative Therapie des Descensus – Vaginale und abdominale Operationen. Der Gynäkologe 2004;37(11):996-1003

[64] Gagnon LO, TU LM. Midterm results of pelvic organ prolapse repair using a transvaginal mesh: the experience in Sherbooke, Quebec. Can Urol Assoc J 2010;4(3):188-191

[65] Withagen MI, Milani AL, de Boon J, Vervest HA, Vierhout ME. Trocar guided mesh compared with conventional vaginal repair in recurrent prolapse: a randomized controlled trial. Obstet Gynecol 2011;117(2Pt1):242-250

[66] Withagen MI, Vierhout ME, Milani AL. Does trocar-guided tension-free vaginal mesh (Prolift) repair provoke prolapse of the unaffected compartments? Int Urogynecol J Pelvic Floor Dysfunkt 2010;21(3):271-278

[67] Carey MP, Slack M, Higgins P, Wynn-Williams M, Cornish A. Vaginal surgery for pelvic organ prolapsed using mesh and a vaginal support device. BJOG 2008;115(3):391-397

[68] Adhoute F, Soyeur L, Pariente JL, Le Guillou M, Ferriere JM. Use of transvaginal polypropylene mesh (Gynemesh) for the treatment of pelvic floor disorders in women. Prospective study in 52 patients. Prog Urol 2004;14:192-196

[69] Bader G, Fauconnier A, Roger N, Heitz D, Ville Y. Cystocele repair by vaginal approach with a tension-free transversal polypropylene mesh. Technique and results. Gynecol Obstet Fertil 2004;32:280-284

[70] de Tayrac R, Devoldere G, Renaudie J, Villard P, Guilbaud O, Englin G. Prolapse repair by vaginal route using a new protected low-weight polypropylene mesh: 1-year functional and anatomical outcome in a prospective multicentre study. Int Urogynecol J Pelvic floor Dysfunct 2007;18:251-256

[71] Handel LN, Frenkl TL, Kim YH. Results of cystocele repair: a comparison of traditional anterior colporrhaphy, polypropylene mesh and porcine dermis. J Urol 2007;178:153-156

[72] Hiltunen R, Nieminen K, Takala T, Heiskanen E, Merikari M, Niemi K, et al. Low-weight polypropylene mesh for anterior vaginal prolapse: a randomized controlled trial. Obstet Gynecol 2007,110:455-462

[73] Hung MJ, Liu FS, Shen PS, Chen GD, Lin LY, Ho ES. Factors that effect recurrence after anterior colporraphy procedure reinforced with four corner anchored polypropylene mesh. In Urogynecol J Pelvic Dysfunct 2004;15:399-406;discussion 406

[74] Nicita G, Li Mrzi V, Filocamo MT, Dattolo E, Marzocco M, Paoletti MC, et al. Uterus-sparing vaginal surgery of genitourinary prolapsed employing biocompatible material. Urol Int 2005;75:314-318

[75] Rodriguez LV, Bikkapatnam R, Shah SM, Raz S. Transvaginal paravaginal repair of high-grade cystocele central and lateral defects with concomitant suburethral sling: report of early results, outcomes, and patient satisfaction with a new technique. Urology 2005 ;66:57-65

[76] de Tayrac R, Gervaise A, Fernandez H. Cure de cystocèle voie basse par prothèse sous-vésicale libre. J Gynecol Obstet Biol Reprod 2002;31:597-599

[77] de Tayrac R, Picone O, Cheauvaud-Lambling A, Fernadez H. A 2-year anatomical and functional assessment of transvaginal rectocele repair using a polypropylene mesh. Int Urogynecol J Pelvic Floor Dysfunct 2006;17:100-105

[78] Lim YL, Muller R, Corstiaans A, Hitchins S, Barry C, Rane A. A long-term review of posterior colporrhyphy with Vypro 2 mesh. Int Urogynecol J Pelvic Floor dysfunct 2007;18:1053-1057

[79] Milani R, Salvatore S, Soligo M, Pifarotti P, Meschia M, Cortese M. Functional and anatomical outcomeof anterior and posterior vaginal prolapsed repair with prolene mesh. Bjog 2005;112:107-111

[80] Culligan PJ, Blackwell L, Goldsmith LJ, Graham CA, Rogers A, Heit MH. A randomized controlled trial comparing fascia lata and synthetic mesh for sacral colpopexie. Obstet Gynecol 2005;106:29-37

[81] Diana M, Zoppe C, Mastrangeli B. Treatment of vaginal vault prolapsewith abdominal sacral colpopexy using prolene mesh. Am J Surg 2000;179:126-128

[82] Marinkovic SP. Will hysterectomy at the time of sacrocolpopexy increase the rate of polypropylene mesh erosion? Int Urogynecol J Pelvic Floor Dysfunct 2008;19:199-203

[83] Schettini M, Fortunato P, Gallucci M. Abdominal sacral colpopexy with prolene mesh. Int Urogynecol J Pelvic Floor Dysfunct 1999;10:295-299

[84] Sullivan ES, Lonaker CJ, Lee PY. Total pelvic mesh repair: a ten-year experience. Dis Colon Rectum 2001;44:857-863

[85] Cosson M, Bogaert E, Narducci F, Querleu D, Crepin G. Laparoscopic sacral colpopexy: short-term results and complications in 83 patients. J Gynecol Obstet Biol Reprod 2000;29:746-750

[86] Higgs PJ, Chua HL, Smith AR. Long term review of laparoscopic sacrocolpopexy. Blog 2005;112:1134-1138

[87] Ross JW, Preston M. Laparoscopic sacrocolpopexy for severe vaginal vault prolapse: five-year outcome. J Minim Invasive Gynecol 2005;12:221-226

[88] Rozet F, Mandron E, Arroyo C, Andrews H, Cathelineau X, Mombet A, et al. Laparoscopic sacral colpopexy approach for genito-urinary prolapsed: experience with 363 cases. Eur Urol 2005;47:230-236

[89] Beer M, Kuhn A. Surgical techniques for vault prolapsed: a review of the literature. Eur J Obste Gynecol Reprod Biol 2005;119:144-155

[90] Morgan DM, Rogers MA, Huebner M, Wei JT, Delancey JO. Hetrogeneity in anatomic outcome of sacrospinous ligament fixation for prolapsed: a systematic review. Obstet Gynecol 2007;109:1424-1433

[91] Sand PK, Koduri S, Lobel RW, Winkler HA, Tomezsko J, Culligan PJ, et al. Prospective randomized trial of polyglactin 910 mesh to prevent recurrence of cystoceles and rectoceles. Am J Obstet Gynecol 2001;184:1357-1362

[92] Weber AM, Walters MD, Piedmonte MR, Ballard LA. Anterior colporrhaphy: a randomized trial of three surgical techniques. Am J Obstet Gynecol 2001;185:1299-1304

[93] Abramov Y, Gandhi S, Goldberg RP, Botros SM, Kwon C, Sand PK. Site specific rectocele repair compared with standard posterior colporraphy. Obstet Gynecol 2005;105:314-318

[94] Gandhi S, Kwon C, Goldberg R, Abramov Y, Koduri S, Sand P. Does fascia lata graft decrease recurrent posterior vaginal wall prolapsed? Abstract. Int Urogynecol J Pelvic Floor Dysfunct 2003;14:26

[95] Kahn MA, Kumar D, Stanton SL. Posterior colporrhaphy vs transanal repair oft he rectocele: an initial follow up of a prospective randomized controlled trial. Br J Obstet Gynecol 1998;105(Suppl 17):57

[96] Kahn MA, Stanton SL, Kumar DA. Randomized prospective trial of posterior colporrhaphy vs transanal repair of rectocele: prliminary findings. Abstract. Neurol Urodyn 1997;8:82-83

[97] Nieminen K, Hiltunen KM, Laitinen J, Oksala J, Heinonen PK. Transanal or vaginal approach to rectocele repair: a prospective, randomized pilot study. Dis Colon Rectum 2004;47:1636-1642

[98] Paraiso MF, Barber MD, Muir TW, Walters MD. Rectocele repair: a randomized trial of three surgical techniques including graft augmentation. Am J Obstet Gynecol 2006;195:1762-1771

[99] Klinge U, Klosterhalfen B, Muller M, Ottinger AP, Schumpelick V: Shrinking of polypropylene mesh in vivo: an experimental study in dogs. Eur J Surg 1998;164:965-969

[100] Baessler K, Maher CF. Mesh augmentation during pelvic-floor reconstructive surgery: risks and benefits. Curr Opin Obstet 2006;18:560-566

[101] de Tayrac R, Deffieux X, Gervaise A, Chauveaud-Lambling A, Fernandez H. Long-term anatomical and functional assessment of transvaginal cystocele repair using a tension-free polypropylene mesh. Int Urogyn J Pelvic Floor Dysfunct 2006;17:483-488

[102] Abbott S, Unger CA, Evans JM et al. Evaluation and management of complications from synthetic mesh after pelvic reconstructive surgery: a multicenter study. Am J Obstet Gynecol 2014; 210:163.e1-8

Danksagung

Mein besonderer Dank gilt dem Direktor der Klinik für Frauenheilkunde und Geburtshilfe am Krankenhaus Agatharied Prof. Dr. Joachim Martius, in dessen Abteilung diese Arbeit entstand und der mich stets bei allen Problemen und Fragen unterstützte.

Mein Dank gilt auch Herrn Dr. A. Novotny für die Überlassung des Themas und seine engagierte Unterstützung. Er stand mir als Hauptoperateur jederzeit mit konstruktiver Kritik bei der Durchführung und Auswertung der Arbeit zur Seite.

Herzlicher Dank gebührt den Schwestern und Ärztinnen und Ärzten der gynäkologischen Abteilung sowie den Patientinnen, die an dieser Studie teilgenommen haben und diese Arbeit erst ermöglicht haben.